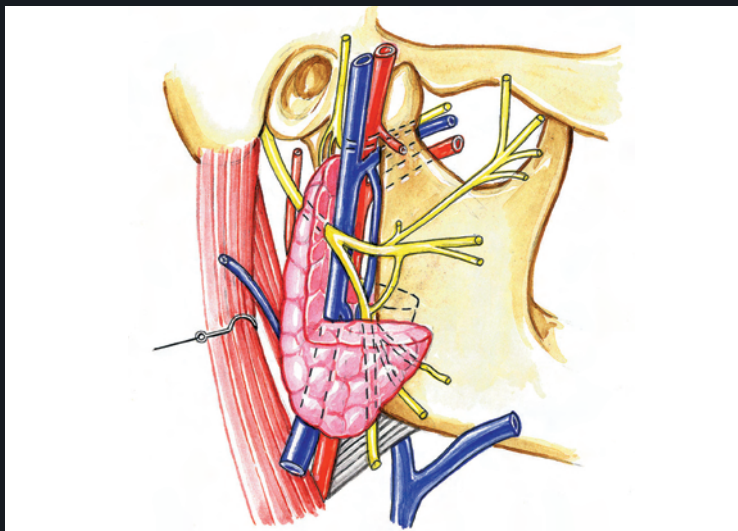


ANATOMIE

3. ORL

4^e édition

Pierre BONFILS
Jean-Marc CHEVALLIER



Lavoisier
Médecine
SCIENCES

ANATOMIE

ORL

4^e édition

Pierre BONFILS

Professeur d'ORL et de Chirurgie cervico-faciale, Université Paris V
Chef du service d'ORL et de chirurgie cervico-faciale,
hôpital européen Georges-Pompidou, Paris

Jean-Marc CHEVALLIER

Professeur d'Anatomie, Université Paris V
Chef du service de Chirurgie viscérale,
hôpital européen Georges-Pompidou, Paris

ANATOMIE

ORL

4^e édition


Médecine
SCIENCES
editions.lavoisier.fr

Chez le même éditeur

Dans la collection « Anatomie », sous la direction de J.M. Chevallier, sont également disponibles :

- Tome 1 : *Tronc*
- Tome 2 : *Appareil locomoteur*
- Tome 4 : *Neuro-anatomie*

Atlas de poche d'anatomie (3 volumes), par W. Kahle, H. Leonhardt, W. Platzer.

- Tome 1 : *Appareil locomoteur*
- Tome 2 : *Viscères*
- Tome 3 : *Système nerveux et organes des sens*

Direction éditoriale : Fabienne Roulleaux

Édition : Céline Poiteaux

Illustrations : Antoine Barnaud

Fabrication : Estelle Perez

Couverture : Isabelle Godenèche

Composition : Nord Compo, Villeneuve-d'Ascq

Pour plus d'informations sur nos publications :



newsletters.lavoisier.fr/9782257206909

Sommaire

Sommaire.....	V
Préface.....	XI

GRANDES RÉGIONS ANATOMIQUES DE LA TÊTE ET DU COU

1. Anatomie topographique de la tête et du cou	3
<i>Le crâne</i>	3
<i>La face</i>	5
Régions superficielles de la face.....	5
Régions profondes de la face.....	7
<i>Le cou</i>	14

ANATOMIE NEUROSENSORIELLE ORL

2. Anatomie du système auditif	19
<i>Oreille</i>	19
<i>Os temporal</i>	22
<i>Anatomie descriptive et rapports</i>	28
Oreille externe.....	28
Membrane du tympan.....	30
Caisse du tympan.....	34
Cavités mastoïdiennes.....	41
<i>Labyrinthe antérieur</i>	45
<i>Voies auditives</i>	49
Racine cochléaire du nerf vestibulo-cochléaire.....	49
Présentation générale des voies auditives centrales.....	50
Noyau cochléaire.....	53
Complexe olivaire supérieur.....	54
Mésencéphale auditif : le colliculus inférieur (ou caudal).....	55
Diencéphale auditif : le corps géniculé médial.....	56
Cortex auditif.....	57
3. Anatomie du système vestibulaire	62
<i>Appareil vestibulaire périphérique</i>	62
Labyrinthe postérieur osseux.....	62
Labyrinthe membraneux postérieur.....	67
<i>Système vestibulaire central</i>	71
Nerf vestibulaire.....	71

Noyaux vestibulaires	73
Système vestibulo-spinal.....	75
Système vestibulo-oculomoteur	75
4. Anatomie du système olfactif	83
<i>Aéroportage</i>	84
Voies olfactives nasales	84
Lame criblée	85
Variations anatomiques	86
<i>Événements péri-récepteurs</i>	88
<i>Neuroépithélium olfactif</i>	89
Situation du neuroépithélium olfactif.....	89
Structure du neuroépithélium olfactif	90
Applications biologiques.....	91
<i>Voies olfactives centrales</i>	94
Bulbe olfactif.....	94
Voies olfactives centrales.....	97
<i>Système trigéminal</i>	99

ANATOMIE DE LA FACE ET DE L'ÉTAGE ANTÉRIEUR DE LA BASE DU CRÂNE

5. Nez, cavité nasale, sinus paranasaux et orbite	103
<i>Charpente osseuse</i>	103
Maxillaire	106
Os zygomatique	111
Os frontal	112
Os ethmoïde	114
Os sphénoïde	114
<i>Nez ou pyramide nasale</i>	127
<i>Cavité nasale</i>	130
Septum et plancher de la cavité nasale	130
Toit de la cavité nasale et muqueuse olfactive	131
Paroi latérale de la cavité nasale	132
Vascularisation et innervation de la cavité nasale	141
<i>Sinus paranasaux</i>	141
Sinus ethmoïdal.....	141
Sinus maxillaire.....	144
Sinus frontal	146
Sinus sphénoïdal.....	146
<i>Orbite</i>	149
6. Espaces profonds de la face	156
<i>Mise en place des régions profondes de la face</i>	156
Définition des régions profondes de la face.....	156
Fascias et aponévroses délimitant les espaces profonds de la face	158
<i>Espaces profonds de la face</i>	169

Espaces postérieurs	170
Espaces intermédiaires	172
Espace antérieur : la fosse infra-temporale	179
7. Rhinopharynx et trompe auditive	195
<i>Anatomie descriptive du rhinopharynx</i>	195
Structure de la paroi du rhinopharynx	198
Les six faces du rhinopharynx	203
Vascularisation et innervation du rhinopharynx	205
<i>Anatomie descriptive de la trompe auditive</i>	206
Trompe auditive latérale osseuse	207
Trompe auditive médiale fibro-cartilagineuse	208
<i>Anatomie clinique de la trompe auditive</i>	211
8. Oropharynx	216
<i>Constitution de l'oropharynx</i>	216
<i>Parois de l'oropharynx</i>	218
Face supérieure de l'oropharynx	218
Face inférieure de l'oropharynx	224
Face postérieure de l'oropharynx	224
Face antérieure de l'oropharynx	226
Faces latérales de l'oropharynx	227
<i>Rapports de l'oropharynx : la région parapharyngée</i>	237
Limites de la région parapharyngée	238
Contenu de la région parapharyngée	239
9. Appareil manducateur	243
<i>Cavité orale</i>	243
Paroi antérieure	244
Paroi latérale	247
Paroi inférieure	249
Paroi supérieure	255
Paroi postérieure	256
<i>Les dents</i>	257
Généralités	257
Les différents types de dents	259
L'homme est diphodont	260
Nomenclature des dents	261
Vascularisation et innervation des dents	262
<i>Glandes orales</i>	262
Glande parotide	262
Région submandibulaire et sublinguale	264
<i>Articulation temporo-mandibulaire</i>	270
Surfaces articulaires	270
Moyens d'union	271
Physiologie de l'articulation temporo-mandibulaire	272
<i>Muscles masticateurs</i>	272
<i>Applications cliniques</i>	276
Cavité orale et goût	276

ANATOMIE DU NERF FACIAL

10. Nerf facial	281
<i>Nerf facial moteur</i>	281
Origine du nerf facial moteur	283
Anatomie du nerf facial moteur dans la fosse crânienne postérieure	284
Anatomie du nerf facial moteur dans le méat acoustique interne	288
Anatomie du nerf facial moteur dans le canal facial	289
Anatomie du nerf facial dans les espaces profonds	
de la face	298
Branches terminales du nerf facial dans la face	301
<i>Nerf facial sensitif et zone de Ramsay-Hunt</i>	305
<i>Nerf facial sécrétoire</i>	306
Innervation sécrétoire des glandes submandibulaire et sublinguale	306
Innervation sécrétoire des glandes lacrymales, nasales et palatines	309
<i>Nerf facial sensoriel</i>	311

ANATOMIE CERVICALE

11. Axe vasculaire du cou	317
<i>Muscle sterno-cléido-mastoïdien</i>	318
<i>Région sterno-cléido-mastoïdienne</i>	320
Limites de la région sterno-cléido-mastoïdienne	321
Plans de couverture de la région sterno-cléido-mastoïdienne	322
Plan postérieur de la région sterno-cléido-mastoïdienne	323
Éléments vasculo-nerveux	
de la région sterno-cléido-mastoïdienne	325
<i>Région supra-claviculaire</i>	336
Limites de la région supra-claviculaire	336
Plans de couverture de la région supra-claviculaire	336
Plan postérieur de la région supra-claviculaire	338
Contenu de la région supra-claviculaire	339
12. Axe viscéral du cou	341
<i>Mise en place de l'axe viscéral du cou</i>	341
<i>Larynx</i>	341
Armature cartilagineuse	347
Membrane thyro-hyoïdienne	351
Muscles du larynx	352
Vascularisation et innervation laryngée	365
Rapports anatomiques du larynx	370
Applications physiologiques et cliniques	371
<i>Trachée cervicale</i>	373
<i>Hypopharynx ou laryngopharynx</i>	377
Structure de l'hypopharynx	377

Constitution de l'hypopharynx.....	380
Rapports anatomiques de l'hypopharynx.....	383
Vascularisation et innervation de l'hypopharynx.....	386
<i>Œsophage cervical</i>	387
Bouche de l'œsophage.....	387
Rapports anatomiques de l'œsophage cervical.....	387
13. Loge thyroïdienne	389
<i>Constitution de la loge thyroïdienne</i>	390
<i>Glande thyroïde</i>	391
Description de la glande thyroïde.....	391
Organogenèse de la glande thyroïde.....	394
Vascularisation de la glande thyroïde.....	395
<i>Glandes parathyroïdes</i>	396
<i>Rapports de la loge thyroïdienne</i>	400
Rapports antérieurs.....	400
Autres rapports de la loge thyroïdienne.....	400
14. Nuque	405
<i>Muscles de la nuque</i>	406
Muscles suboccipitaux.....	406
Vue postérieure du trigone occipital.....	408
Plan musculaire profond de la nuque.....	410
Plan musculaire superficiel de la nuque.....	411
Plan musculaire latéral de la nuque : les muscles scalènes.....	413
Plan musculaire antérieur de la nuque.....	415
Liste de correspondance des termes	419
Index	435

Préface

La connaissance de l'anatomie humaine reste l'une des bases de l'exercice de la médecine. L'essor considérable de disciplines fondamentales comme la physiologie cellulaire, la biochimie, la génétique et l'immunologie a conduit au développement majeur de l'enseignement de ces disciplines depuis une vingtaine d'années, limitant de plus en plus, les années passant, l'enseignement de l'anatomie qui pouvait passer pour une discipline trop ancienne. Le nombre d'heures d'enseignement a fondu ; les enseignants d'anatomie ont dû revoir leur message pédagogique afin de garder l'essentiel, privilégiant l'étude de l'anatomie clinique, radiologique et thérapeutique. L'objectif premier de cet ouvrage est de donner à l'étudiant en médecine, qu'il soit débutant ou déjà spécialiste, les références anatomiques permettant de comprendre la sémiologie, la radiologie, les bases de la thérapeutique médicale ou chirurgicale.

Cet ouvrage intitulé « ORL » couvre l'anatomie de cette vaste région allant de la base du crâne à la base du cou, région classiquement prise en charge par les médecins ORL, chirurgiens de la face et du cou. Après une introduction à l'anatomie topographique, souvent difficile, de cette région charnière, l'ouvrage a été scindé en quatre parties : l'anatomie neurosensorielle ORL, l'anatomie de la face et de l'étage antérieur de la base du crâne, l'anatomie du nerf facial et l'anatomie cervicale. Le texte de chaque chapitre est volontairement simple ; des tableaux synthétiques permettent de résumer les informations complexes. Les illustrations sont de deux types : des dessins au trait ou à l'aquarelle nécessaires à la représentation tridimensionnelle des régions, dus au talent d'Antoine Barnaud, et des dessins facilement reproductibles tels que les construisent les auteurs au tableau noir devant les étudiants. Ces dessins sont éloignés des superbes planches anatomiques des ouvrages de référence de nos prédécesseurs ; ils ont pour mission de simplifier l'anatomie afin d'en rendre l'essentiel. Certains dessins abordent l'anatomie dans la pathologie, permettant d'expliquer simplement comment les symptômes d'une maladie peuvent être compris aisément par des bases anatomiques solides. Des coupes anatomiques dans les trois plans de l'espace constituent une des contributions originales des auteurs pour une analyse sectionnelle, si importante dans l'interprétation actuelle de l'imagerie tomodensitométrique et par résonance magnétique. Des photographies microscopiques permettent de relier l'anatomie et la fonction, notamment dans les organes sensoriels tels la cochlée, le vestibule ou le neuroépithélium olfactif.

Chaque chapitre est traité à deux niveaux : une anatomie « fondamentale » pour tout étudiant en médecine des deux premiers cycles comme en spécialité paramédicale (kinésithérapeute, infirmière, manipulateur en radiographie), et une anatomie « clinique » adaptée aux programmes des spécialités, avec une approche simple pour le non-spécialiste, mais également plus poussée pour le spécialiste désirant revoir ou compléter sa formation.

La nomenclature utilisée est la nomenclature anatomique française établie par la Commission de francisation des nomenclatures internationales (NAI) en 1977. Néanmoins, certains noms anatomiques ont des dénominations courantes largement employées en clinique quotidienne (scapula et omoplate, base du stapes et platine de l'étrier). Ce fait pratique nous a conduits à proposer une annexe de corrélation à double entrée (nouveaux noms – noms traditionnels). Il faut espérer que, le temps passant, une certaine homogénéisation survienne.

Depuis la première édition de cet ouvrage en 1998, de nouvelles données anatomiques, de nouvelles classifications sont apparues ou ont pris un essor qui ne permettait plus de les passer sous silence. Ainsi, la classification anatomique conventionnelle du lymphocentre cervical a été doublée d'une classification clinique fondée sur l'interprétation des clichés tomodensitométriques cervicaux. En outre, certains manques sont apparus flagrants et les remarques et conseils de nos collègues universitaires, que nous tenons à remercier, nous ont conduits à modifier certaines données.

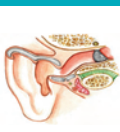Nous souhaitons que ce message anatomique nouveau, volontairement tourné vers les applications cliniques et thérapeutiques, réponde à cette exigence moderne d'une simplification vers l'essentiel et devienne l'étape nécessaire vers l'étude de l'homme malade.

Pierre BONFILS, Jean-Marc CHEVALLIER

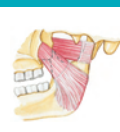A N A T O M I E

3. O R L

4^e édition

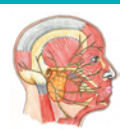

Composée de 4 tomes (tronc, appareil locomoteur, ORL et neuro-anatomie), la collection « Anatomie » représente un véritable pari pédagogique qui transpose à l'écrit l'enseignement dispensé aux étudiants en médecine et en spécialité paramédicale. Avec plus de 1 700 pages et 1 300 illustrations, elle s'est imposée depuis de nombreuses années comme une référence incontournable en la matière.



Afin d'être le plus didactique possible et de s'adapter aux besoins spécifiques des étudiants, chaque chapitre est consacré à une région précise et l'aborde sous trois aspects :

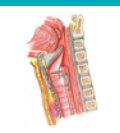- des rappels anatomiques de base qu'il est indispensable de maîtriser ;
- la présentation des notions de physiologie et de sémiologie nécessaires à la connaissance clinique de cette région ;
- l'introduction de l'imagerie médicale.



Les illustrations proposent non seulement une représentation tridimensionnelle des régions grâce à des dessins au trait ou à l'aquarelle, mais également des schémas facilement reproductibles par les professeurs lors des cours ainsi que par les étudiants pour s'entraîner et réviser.

Les textes clairs et concis permettent au lecteur d'appréhender immédiatement l'essentiel à retenir pour chaque structure anatomique aussi bien du point de vue de l'anatomie fondamentale que de l'anatomie clinique.

Remaniée, actualisée et corrigée, cette nouvelle édition du volume consacré à l'ORL s'est enrichie de nombreuses illustrations issues de l'imagerie actuelle, et constitue un ouvrage incontournable pour les étudiants en médecine et des spécialités paramédicales telles que les kinésithérapeutes et les infirmières.



Pierre Bonfils est Professeur d'ORL à l'Université Paris V et chef du service d'ORL et de chirurgie cervico-faciale, hôpital européen Georges-Pompidou, Paris.

Jean-Marc Chevallier est Professeur d'Anatomie à l'Université Paris V et chef du service de Chirurgie viscérale à l'hôpital européen Georges-Pompidou, Paris.

editions.lavoisier.fr

