

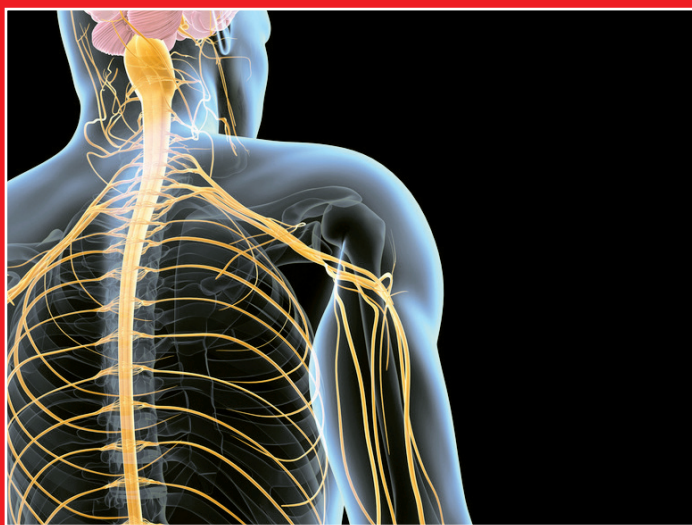ATLAS DE POCHE

ANATOMIE

5^e édition

WERNER KAHLE • MICHAEL FROTSCHER

3 • Système nerveux et organes des sens



Lavoisier
Médecine
SCIENCES

Sommaire abrégé

Introduction

Éléments fondamentaux

Moelle spinale

Tronc cérébral

Cervelet

Diencéphale

Téleencéphale

Système vasculaire et système liquidien

Système nerveux végétatif

Systèmes fonctionnels

Œil

Organes de l'audition et de l'équilibre



Chez le même éditeur

Dans la même collection

Atlas de poche d'anatomie (3 vol.), par W. Platzer, H. Fritsch, W. Kühnel, W. Kahle et M. Frotscher
Atlas de poche d'anatomie en coupes sériées TDM-IRM (3 vol.), par T.B. Möller et E. Reif
Lexique illustré d'anatomie Feneis, par W. Dauber et G. Spitzer
Atlas de poche d'hématologie, par T. Haferlach, U. Bacher, H. Theml et H. Diem
Atlas de poche de dermatologie, par M. Röcken, M. Schaller, E. Sattler et W. Burgdorf
Atlas de poche de physiopathologie, par Stefan Silbernagl et F. Lang
Atlas de poche de pharmacologie, par H. Lüllmann, K. Mohr et L. Hein
Atlas de poche d'anesthésie, par N. Roewer et H. Thiel
Atlas de poche de biologie cellulaire, par H. Plattner et J. Hentschel
Atlas de poche de biotechnologie et de génie génétique, par R.D. Schmid
Atlas de poche d'histologie, par W. Kühnel
Atlas de poche de microbiologie, par T. Hart et P. Shears
Manuel de poche de microbiologie médicale, par F.H. Kayser
Atlas de poche de mycologie, par G. Midley, Y.M. Clayton et R.J. Hay
Atlas de poche génétique, par E. Passarge
Atlas de poche d'immunologie, par G.-R. Burmester et A. Pezzutto
Atlas de poche de physiologie, par S. Silbernagl et A. Despopoulos
Atlas de poche de médecine d'urgence, par H.A. Adams
Atlas de poche d'échographie, par B. Block
L'ECG sans peine, par H.-P. Schuster et H.-J. Trappe
Guide de poche d'échographie cardiaque, par T. Böhmeke et R. Doliva
Atlas de poche d'échocardiographie transœsophagienne, par C.-A. Greim et N. Roewer
Atlas de poche d'embryologie, par U. Drews
Sémiologie médicale, par L. Guillevin
Atlas de poche d'obstétrique, par K. Goerke et J. Wirth
Asthme et rhinite allergique, par C. Bachert et J.-C. Virchow
Atlas de poche d'allergologie, par G. Grevers et M. Röcken
Atlas de poche en couleurs de pathologie infectieuse, par N.J. Beeching et F.J. Nye
Atlas de poche des maladies sexuellement transmissibles, par A. Wisdom et D.A. Hawkins
Atlas de poche de neurologie, par R. Rohkamm
Atlas de poche de nutrition, par H.K. Biesalski et P. Grimm
Atlas de poche d'endodontie, par R. Beer, M.A. Baumann et A.M. Kielbassa
Atlas de poche des maladies buccales, par G. Laskaris
Atlas de poche de radiologie dentaire, par F.A. Pasler
Guide de poche des affections de l'oreille, par A. Menner
Atlas de poche d'ophtalmologie, par T. Schlote, M. Grüb, J. Mielke et M. Rohrbach
Atlas de poche d'ophtalmologie, par S. Madava, T. Sweeney et D. Guyer
Livre de poche de rhumatologie, par P.-M. Villiger et M. Seitz

Dans d'autres collections

Anatomie :

- Tome 1. Tome 1. Tronc, par J.-M. Chevallier
- Tome 2. Appareil locomoteur, par J.-M. Chevallier
- Tome 3. ORL, par P. Bonfils et J.-M. Chevallier
- Tome 4. Neuro-anatomie, par E. Vitte et J.-M. Chevallier

Atlas d'anatomie humaine, 6^e édition, par J. Sobotta

Anatomie tête et cou en odontostomatologie, par E. W. Baker, M. Schuenke, E. Schulte et U. Schumacher

La petite encyclopédie médicale Hamburger, par M. Leporrier

Principes de médecine interne Harrison, par D.L. Longo, A.S. Fauci, D.L. Kasper, S.L. Hauser, J.L. Jameson, et J. Loscalzo

Traité de médecine, par P. Godeau, S. Herson et J.-Ch. Piette

Guide du bon usage du médicament, par G. Bouvenot et C. Caulin

Atlas de poche d'anatomie

3. Système nerveux et organes des sens

5^e édition

Werner Kahle

Édition révisée par Michael Frotscher

Traduit de l'allemand par :

Pierre Bourjat

Professeur de radiologie, Strasbourg

644 illustrations en 181 planches couleur

Illustrations par Gerhard Spitzer

Prof. Dr. med. Dr. h. c. Michael Frotscher,
Institut de Neurologie structurelle,
Centre de Neurobiologie moléculaire, Hamburg,
Clinique universitaire de Hamburg-Eppendorf

Em. Prof. Dr. med. Werner Kahle.
Institut de Neurologie,
Université de Frankfurt/Main

Illustrations :
Prof. Gerhard Spitzer, Frankfurt
avec la collaboration de Stephan Spitzer

Traduit de l'allemand par :
Pierre Bourjat
Professeur de radiologie, Strasbourg

Copyright © de l'édition originale
en allemand 2013 publiée par Georg Thieme
Verlag KG, Stuttgart, Allemagne.
Titre original : *Taschenatlas Anatomie 3,
Nervensystem und Sinnesorgane*, 11^e édition, par
Werner Kahle et Michael Frotscher.

Direction éditoriale : Fabienne Roulleaux
Édition : Mélanie Kucharczyk
Fabrication : Estelle Perez
Composition et couverture : Patrick Leleux PAO
Impression et brochage : MCC Graphics (Loiu,
Espagne)
Illustration de couverture : © decade3d –
Fotolia.com

Remarque importante : comme chaque science, la médecine est en développement permanent. La recherche et la pratique clinique élargissent nos connaissances, surtout en ce qui concerne les traitements et l'utilisation des médicaments. Chaque fois que sera mentionnée dans cet ouvrage une concentration ou une application, le lecteur peut être assuré que les auteurs, l'éditeur et l'imprimeur ont consacré beaucoup de soins pour que cette information corresponde rigoureusement à l'état de **l'art au moment de l'achèvement de ce livre**.

L'éditeur ne peut cependant donner aucune garantie en ce qui concerne les indications de dose ou de forme d'administration. Chaque **utilisateur** est donc **invité** à examiner avec soin les notices des médicaments utilisés pour établir, sous sa propre responsabilité, si les indications de doses ou si les contre-indications signalées sont différentes de celles données dans cet ouvrage. Ceci s'applique en particulier aux substances rarement utilisées ou à celles récemment mises sur le marché. **Chaque dosage ou chaque traitement est effectué aux risques et périls de l'utilisateur**. Les auteurs et l'éditeur demandent à chaque utilisateur de leur signaler toute inexactitude qu'il aurait pu remarquer.

Les marques déposées **ne** sont **pas** signalées par un signe particulier. En l'absence d'une telle indication, il ne faudrait pas conclure que le titre *Atlas de poche* corresponde à une marque libre. Tous les droits de reproduction de cet ouvrage et de chacune de ses parties sont réservés. Toute utilisation en dehors des limites définies par la loi sur les droits d'auteur est interdite et passible de sanctions sauf accord de l'éditeur. Ceci vaut en particulier pour les photocopies, les traductions, la prise de microfilms, le stockage et le traitement dans des systèmes électroniques.

1^{re} édition française, 1978
2^e édition française, 1981
2^e édition, 2^e tirage, 1983
2^e édition, 3^e tirage, 1985
2^e édition, 4^e tirage, 1987
2^e édition, 5^e tirage, 1988

2^e édition, 6^e tirage, 1990
2^e édition, 7^e tirage, 1991
2^e édition, 8^e tirage, 1993
2^e édition, 9^e tirage, 1994
2^e édition, 10^e tirage, 1995
2^e édition, 11^e tirage, 1997

2^e édition, 12^e tirage, 1998
2^e édition, 13^e tirage, 2000
3^e édition française, 2003
4^e édition française, 2007
5^e édition française, 2015

Préface à la onzième édition allemande du tome 3

Le nombre des étudiants, mais aussi des collègues qui ont appris la neuro-anatomie avec le tome 3 de l'*Atlas de poche d'anatomie* est devenu important. Le « Kahle » a fait ses preuves. Que peut-on alors entreprendre quand on a pris en charge la poursuite du livre ? Le laisser tel quel autant que faire se peut ? Mais le développement accéléré de la neuroscience ne le permet pas. Justement, au cours des dernières années, de nombreuses nouvelles découvertes ont été faites et ont marqué notre vision de l'organisation et de la fonction du système nerveux. Des actualisations et des compléments sont ainsi devenus nécessaires. Ainsi, par exemple, ont été ajoutés : un passage sur les méthodes modernes d'exploration en neuro-anatomie, un passage sur les neurotransmetteurs et une introduction aux procédés modernes d'imagerie fréquemment employés en clinique. Les « Remarques cliniques » ont été conservées et complétées pour établir un lien avec la clinique. C'était le désir de fournir à l'étudiant non seulement une solide connaissance en neuro-anatomie, mais aussi d'importantes bases interdisciplinaires en neuroscience et de le rapprocher de la clinique dans les disciplines où la neuro-anatomie joue un rôle important. Je souhaite qu'à travers les possibilités modernes d'impression en couleur maintes choses soient devenues plus claires et aussi plus uniformes. Ainsi, un code des couleurs dessine les voies sensitives en bleu, les voies motrices en rouge, les fibres parasymphatiques en vert et les fibres sympathiques en jaune.

J'aimerais avant tout remercier Gerhard et Stephan Spitzer, dont les mains expertes ont aussi pris en charge le graphisme de cette édition de l'*Atlas de poche*. Un grand merci à monsieur le Pr. Jürgen Hennig et à ses collaborateurs du service de radio-diagnostic de l'hôpital universitaire Albert-Ludwig de Fribourg pour leur aide

à la rédaction du nouveau chapitre sur les procédés d'imagerie. Enfin, j'aimerais remercier monsieur le Dr André Diesel qui, avec un grand engagement, a relu le texte à la recherche de points d'ombre, ce qui fut déterminant dans la répartition des couleurs des illustrations, ainsi que ma secrétaire madame Régina Hummel pour son aide dans la correction. Ma gratitude concerne aussi madame Marianne Mauch et monsieur le Dr. Jürgen Lühje des éditions Thieme, à qui je pouvais toujours demander conseil et qui ont fait preuve de beaucoup de patience.

La 10^e édition du tome 3 de l'*Atlas de poche* a eu un grand succès dont je me suis bien réjoui. De nombreux étudiants et collègues m'ont fait de judicieuses observations, dont j'ai largement tenu compte pour cette 11^e édition.

Ainsi, de nouvelles remarques cliniques ont été ajoutées, des compléments nécessaires ont été faits, et les fautes d'impression corrigées. Le souhait pour d'autres remarques cliniques a souvent été exprimé. Dans le cadre étroit de cet Atlas de poche, il n'a pas été possible de répondre à toutes les propositions. Il convient cependant de mentionner que la somatotopie du diagnostic neurologique a été complètement retravaillée par Mathias Bähr et moi-même. Nous avons ainsi dans la nouvelle édition de cet ouvrage utilisé les mêmes couleurs que dans l'Atlas de poche. Ainsi, la représentation des situations cliniques sur le fond des informations anatomiques s'en trouve nettement facilitée pour l'étudiant. Il est bien évident que dans la somatotopie du diagnostic neurologique il y a bien plus de commentaires cliniques à faire qu'il ne fût possible de présenter ici dans l'Atlas de poche.

Michael Frotscher
Jan 2013

Abréviations

A. = artère

Lig. = ligament

M. = muscle

N. = nerf

R. = rameau

V. = veine

Sommaire

Système nerveux	1
------------------------------	---

Introduction	1
---------------------------	---

Généralités sur le système nerveux .	2	Développement et organisation de l'encéphale	6
Développement et organisation..	2	Développement de l'encéphale ...	6
Circuits fonctionnels.....	2	Organisation de l'encéphale	8
Situation du système nerveux dans le corps	4	Évolution de l'encéphale	14

Éléments fondamentaux du système nerveux	17
---	----

Cellule nerveuse	18	Systèmes neuronaux	32
Méthodes neuro-anatomiques ...	20	Circuits neuronaux.....	34
Ultrastructure de la cellule nerveuse	22	Fibre nerveuse	36
Synapse	24	Ultrastructure de la gaine de myéline	36
Localisation	24	Développement de la gaine de myéline dans le SNP.....	38
Structure	24	Développement des fibres nerveuses amyéliniques.....	38
Fonction	24	Formation de la gaine de myéline dans le SNC.....	38
Formes de synapse	26	Nerf périphérique.....	40
Neurotransmetteurs	26	Névrogli	42
Transport axonal	28	Vaisseaux	44
Récepteurs des neurotransmetteurs.....	30		
Transmission synaptique.....	30		

Moelle spinale et nerfs spinaux	47
--	----

Vue d'ensemble	48	Syndromes médullaires	68
Moelle spinale	50	Nerfs périphériques	70
Structure	50	Plexus nerveux	70
Arcs réflexes.....	50	Plexus cervical (C1-C4).....	72
Substance grise et appareil intrinsèque.....	52	Rameaux dorsaux (C1-C8)	72
Coupes de la moelle spinale.....	54	Plexus brachial (C5-Th1)	74
Voies ascendantes	56	Partie supraclaviculaire.....	74
Voies descendantes.....	58	Partie infraclaviculaire.....	74
Organisation des voies	58	Nerfs du tronc.....	84
Vaisseaux de la moelle spinale ...	60	Rameaux dorsaux	84
Ganglion spinal et racine dorsale	62	Rameaux ventraux.....	84
Méninges spinales	64	Plexus lombo-sacral	86
Innervation radulaire	66	Plexus lombal	86
		Plexus sacral	90

Tronc cérébral et nerfs crâniens 99

Vue d'ensemble	100	Mésencéphale	132
Organisation longitudinale	102	Division	132
Nerfs crâniens	102	Coupe du mésencéphale au	
Base du crâne	104	niveau des collicules inférieurs... ..	132
Noyaux des nerfs crâniens	106	Coupe du mésencéphale au	
Moelle allongée	108	niveau des collicules supérieurs ..	134
Coupe au niveau du nerf		Coupe du mésencéphale au	
hypoglosse	108	niveau de la région prétegmentaire ...	134
Coupe au niveau du nerf vague..	108	Noyau rouge et substance noire..	136
Pont	110	Nerfs oculo-moteurs	
Coupe au niveau du genou		(nerfs crâniens III, IV et VI)	138
du nerf facial	110	Nerf abducens	138
Coupe au niveau du nerf		Nerf trochléaire	138
trijumeau	110	Nerf oculo-moteur	138
Nerfs crâniens (V, VII-XII)	112	Grandes voies	140
Nerf hypoglosse	112	Tractus cortico-spinal et	
Nerf accessoire	112	fibres cortico-nucléaires	140
Nerf vague	114	Lemnisque médial	140
Nerf glosso-pharyngien	118	Faisceau longitudinal médial ...	142
Nerf vestibulo-cochléaire	120	Connexion internucléaire	
Nerf facial	122	des noyaux du nerf trijumeau ...	142
Nerf trijumeau	124	Tractus tegmental central	144
Ganglions parasymphatiques	128	Faisceau longitudinal dorsal	144
Ganglion ciliaire	128	Formation réticulaire	146
Ganglion ptérygo-palatin	128	Histochimie du tronc cérébral ...	148
Ganglion otique	130		
Ganglion submandibulaire	130		

Cervelet..... 151

Organisation	152	Voies cérébelleuses	164
Subdivision	152	Pédoncule cérébelleux inférieur	
Pédoncules cérébelleux et		(corps restiforme).....	164
noyaux	154	Pédoncule cérébelleux moyen	
Cortex cérébelleux	156	(bras du pont).....	166
Connexions neuronales	160	Pédoncule cérébelleux supérieur	
Subdivision fonctionnelle	162	(bras conjonctival).....	166
Projections des fibres	162		
Résultats des expériences			
de stimulation	162		

Cervelet 169

Développement du prosencéphale	170
Limite télé-diencephalique	170
Organisation	172
Subdivision	172
Coupe au niveau du chiasma optique	172
Coupe passant par le tuber cinereum	174
Coupe au niveau des corps mamillaires	174
Épithalamus	176
Habénula	176
Glande pinéale	176
Thalamus dorsal	178
Palliothalamus	178
Truncothalamus	180
Groupe nucléaire antérieur	182
Groupe nucléaire médial	182
Noyau centro-médian	182
Groupe nucléaire latéral	184
Groupe nucléaire ventral	184
Corps géniculé latéral	186
Corps géniculé médial	186
Pulvinar	186
Coupe frontale au niveau du thalamus antérieur	188

Coupe frontale au niveau du thalamus caudal	190
Subthalamus	192
Division	192
Résultats des expériences de stimulation au niveau du subthalamus	192
Hypothalamus	194
Hypothalamus pauvre en myéline	194
Hypothalamus riche en myéline	194
Vascularisation	196
Connexions de l'hypothalamus pauvre en myéline	196
Connexions de l'hypothalamus riche en myéline	196
Topographie fonctionnelle de l'hypothalamus	198
Hypothalamus et hypophyse	200
Développement et division de l'hypophyse	200
Infundibulum	200
Vaisseaux de l'hypophyse	200
Système neuro-endocrine	202

Télocéphale 207

Vue d'ensemble	208
Division des hémisphères	208
Rotation des hémisphères	208
Évolution	210
Formation des couches corticales	212
Lobes du cerveau	214
Coupes du télocéphale	216
Coupes frontales	216
Coupes horizontales	222
Paléocortex et corps amygdaloïde	226
Paléocortex	226
Corps amygdaloïde	228
Connexions	230
Archicortex	232
Division et signification fonctionnelle	232
Corne d'Ammon	234

Connexions	234
Cortex de l'hippocampe	236
Corps strié	238
Insula	240
Néocortex	242
Couches corticales	242
Colonnes verticales	242
Formes cellulaires du néocortex	244
Le concept de module	244
Aires corticales	246
Lobe frontal	248
Lobe pariétal	252
Lobe temporal	254
Lobe occipital	256
Fibres de la substance blanche	260
Asymétrie hémisphérique	264

Imagerie	266	Scanner	266
Radiographie avec injection de produits de contraste	266	Imagerie par résonance magnétique	268
		TEP et SPECT.....	268

Système vasculaire et système liquidien..... 271

Système vasculaire	272	Plexus choroïde	284
Artères	272	Épendyme.....	286
Artère carotide interne.....	274	Organes circumventriculaires... ..	288
Territoires vasculaires	276	Méninges	290
Veines.....	278	Dure-mère.....	290
Veines cérébrales superficielles .	278	Arachnoïde.....	290
Veines cérébrales profondes.....	280	Pie-mère.....	290
Liquide cérébro-spinal	282		
Vue d'ensemble	282		

Système nerveux végétatif..... 293

Vue d'ensemble	294	Partie inférieure du thorax et segment abdominal	300
Système végétatif central.....	294	Innervation de la peau	300
Système végétatif périphérique... ..	296	Nerfs périphériques végétatifs ...	302
Système adrénergique et cholinergique	296	Fibres efférentes.....	302
Connexions neuronales.....	298	Fibres sensibles.....	302
Tronc sympathique	298	Plexus intramural	302
Cou et partie supérieure du thorax.....	298	Neurones végétatifs	304

Systèmes fonctionnels..... 307

Fonction cérébrale	308	Système de la sensibilité	322
Système moteur	310	Organes sensoriels cutanés.....	324
Tractus pyramidal	310	Voies de la sensibilité épicritique	326
Système moteur extrapyramidal.....	312	Voie de la sensibilité protopathique	328
Plaqué motrice	316	Organe du goût	330
Organe tendineux.....	316	Organe de l'olfaction.....	334
Fuseau musculaire	318	Système limbique	336
Voie motrice terminale commune	320	Vue d'ensemble	336
		Gyrus cingulaire	338
		Septum.....	338

Organes des sens 341**Ceil** 341

Organisation	342	Rétine.....	352
Paupières, appareil lacrymal et orbite.....	342	Nerf optique.....	354
Muscles de l'œil.....	344	Photorécepteurs.....	356
Bulbe de l'œil, vue d'ensemble..	346	Voie visuelle et réflexes optiques.	358
Segment antérieur de l'œil.....	348	Voie visuelle.....	358
Vascularisation.....	350	Somatotopie de la voie visuelle..	360
Fond d'œil.....	350	Réflexes optiques.....	362

Organes de l'audition et de l'équilibre 365

Organisation	366	Voies cochléaires ou auditives et vestibulaires	382
Vue d'ensemble.....	366	Voies cochléaires.....	382
Oreille externe.....	366	Voies vestibulaires.....	386
Oreille moyenne.....	368		
Oreille interne.....	372		

Bibliographie 388**Index**..... 395

Système nerveux

Introduction

Généralités
sur le système nerveux 2

Développement
et organisation
de l'encéphale 6

Généralités sur le système nerveux

Développement et organisation (A-D)

Le système nerveux sert au traitement des informations par l'organisme dans le but de réactions adaptées. Dans les formes d'organisation les plus primitives (A), cette fonction est effectuée par les **cellules sensorielles (A-C1)** elles-mêmes. Elles sont excitées par les stimuli de l'environnement et transmettent cette excitation par l'intermédiaire d'un prolongement à une **cellule musculaire (A-C2)**. Ainsi se produit la réaction la plus simple à des stimuli extérieurs (chez l'homme, on ne trouve des cellules sensorielles comportant un prolongement que dans l'épithélium olfactif). Chez les organismes plus différenciés (B), il existe une autre cellule interposée entre la cellule sensorielle et la cellule musculaire ; c'est la **cellule nerveuse (B-C3)**, qui assure la transmission des informations. Elle peut diffuser l'information à de nombreuses cellules musculaires ou à d'autres cellules nerveuses, construisant ainsi un **réseau nerveux (C)**. De même, le corps humain est traversé par un réseau diffus qui innerve tous les viscères, les vaisseaux sanguins et les glandes. Il est appelé **système nerveux végétatif** (mais aussi **viscéral** ou **autonome**) et se divise en deux entités fonctionnelles antagonistes, le **système sympathique** et le **système parasympathique**, qui concourent ensemble à maintenir la constance du *milieu intérieur* de l'organisme.

Chez les vertébrés, le **système nerveux animal** s'est développé à côté du système nerveux végétatif et se compose d'un système nerveux central, **SNC** (encéphale et moelle spinale), et d'un **système nerveux périphérique** (les nerfs de la tête, du tronc et des extrémités). Il sert à la *perception consciente*, aux *mouvements volontaires* et au traitement des informations (*intégration*).

Le SNC se développe à partir de la *plaque neurale (D4)* de l'ectoderme, qui se transforme en *gouttière neurale (D5)* et ultérieurement en *tube neural (D6)*. Le tube neural

se différencie en moelle spinale (D7) et en encéphale (D8).

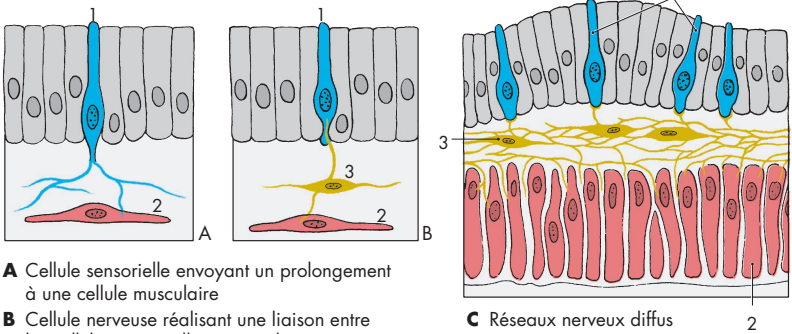
Circuits fonctionnels (E, F)

Le système nerveux, l'organisme et l'environnement sont réunis fonctionnellement. Les stimuli de l'environnement (*extéroceptifs*) (E9) sont véhiculés au SNC (E12), à partir des cellules sensorielles (E10), par des nerfs **sensitifs (afférents) (E11)**. Toute réponse du SNC suit un **nerf moteur (efférent) (E13)** vers la musculature (E14). Le contrôle et la régulation de la réponse musculaire (E15) sont assurés par des cellules sensorielles qui envoient un *feed-back* par l'intermédiaire d'un nerf sensitif (E16) au SNC. Ces afférences ne transmettent pas de stimuli de l'environnement mais de l'intérieur du corps (*proprioceptifs*). On distingue donc une **sensibilité extéroceptive** et une **sensibilité proprioceptive**.

L'organisme réagit non seulement à son environnement mais il agit aussi spontanément sur celui-ci. Dans ce cas, il se crée un circuit fonctionnel adapté : l'action déclenchée (F17) par le SNC via les nerfs efférents est enregistrée par les organes sensoriels, qui réenvoient au SNC l'information par les nerfs afférents (F11) (*réafférence*). Selon que le résultat répond ou non à l'objectif souhaité, le SNC envoie des impulsions supplémentaires facilitatrices ou inhibitrices (F13). Un grand nombre de circuits fonctionnels forment la base de l'activité nerveuse.

Ainsi, comme on distingue une sensibilité extéroceptive (peau, muqueuses) et une sensibilité proprioceptive (récepteurs musculaires et tendineux, innervation végétative des viscères), on peut aussi diviser la motricité en une motricité de réaction ou **somato-motricité** (*musculature striée volontaire*) et une **viscéro-motricité** (*musculature lisse viscérale*).

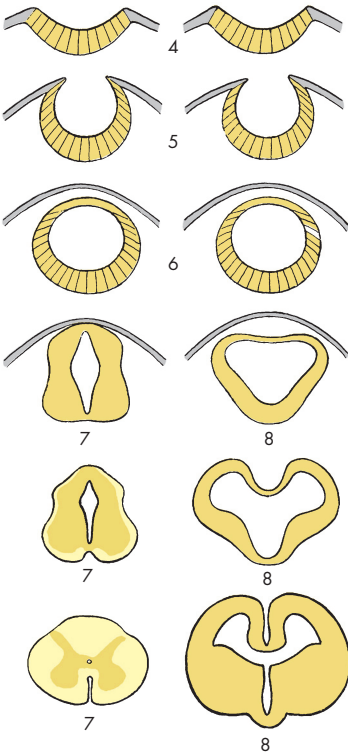
A - C Modèles de systèmes nerveux primitifs (d'après Parker et Bethe)



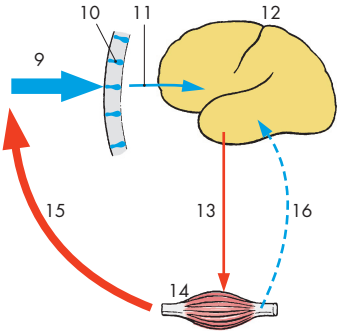
A Cellule sensorielle envoyant un prolongement à une cellule musculaire

B Cellule nerveuse réalisant une liaison entre les cellules sensorielle et musculaire

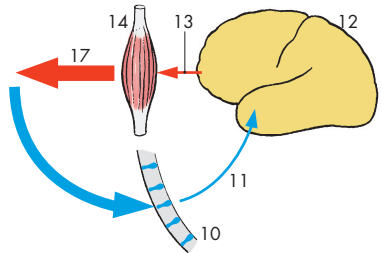
C Réseaux nerveux diffus



D Développement embryonnaire du système nerveux central : à gauche, moelle spinale ; à droite, encéphale



E Circuit fonctionnel : action d'un organisme par rapport à son environnement



F Circuit fonctionnel : action d'un organisme sur son environnement

Situation du système nerveux dans le corps (A, B)

Le **système nerveux central** (SNC) se compose de l'**encéphale** (A1) et de la **moelle spinale** (A2). L'encéphale est situé dans la cavité crânienne et est entouré par une capsule osseuse ; la moelle spinale est située dans le canal vertébral formé par les vertèbres. Les deux sont enveloppés par les méninges respectivement crâniennes et rachidiennes qui ménagent un espace rempli par le **liquide cérébro-spinal**. Le SNC est ainsi protégé par des parois osseuses et par le liquide qui joue un effet de matelas.

Les **nerfs périphériques** sortent de la base du crâne par des foramina (*nerfs crâniens*) et d'entre les vertèbres par les foramina intervertébraux (*nerfs spinaux*) (A3) et se dirigent vers les muscles et les territoires cutanés. Au niveau des membres, ils forment des plexus : le **plexus brachial** (A4) et le **plexus lombo-sacral** (A5), dans lesquels les fibres des nerfs spinaux sont mélangées, de sorte que les nerfs des membres contiennent différentes parties des nerfs spinaux (voir p. 70 et 86). À l'entrée des faisceaux nerveux afférents, se trouvent les **ganglions spinaux** (A6), petits éléments ovales contenant les corps cellulaires des neurones sensitifs.

Pour la description des structures cérébrales, les termes « haut », « bas », « avant », « arrière » ne sont pas adaptés, car il y a différents **axes cérébraux** (B). La station érigée a provoqué, chez l'homme, une angulation du tube neural ; l'axe de la moelle spinale est pratiquement vertical, celui du cerveau est horizontal (**axe de Forel**, orange) ; l'axe du tronc cérébral (**axe de Meynert**, violet) est oblique. À partir de ces axes, on définit l'emplacement d'un élément : l'extrémité antérieure d'un axe est appelée *orale* ou *rostrale* (*os*, bouche ; *rostrum*, proue d'un navire) et l'extrémité postérieure *caudale* (*cauda*, queue) ; la face inférieure est dite *basale* ou *ventrale* (*venter*, ventre) et la face supérieure *dorsale* (*dorsum*, dos).

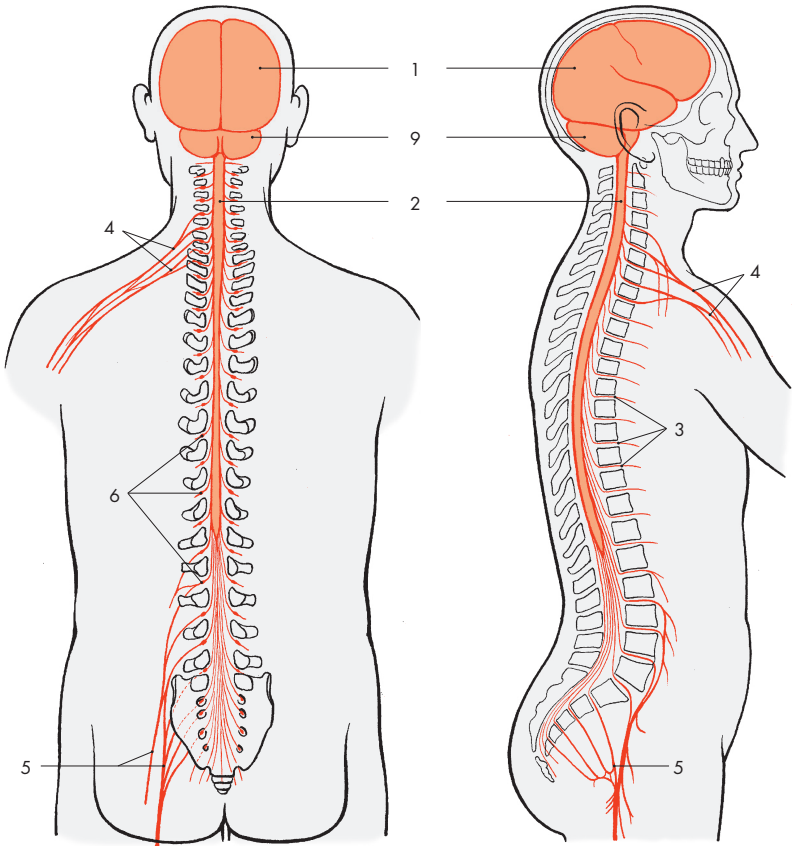
Les parties inférieures de l'encéphale réalisant la transition avec la moelle spinale

sont appelées **tronc cérébral** (gris clair) (B7). Les parties supérieures sont désignées sous le terme de *cerveau* (gris) (B8).

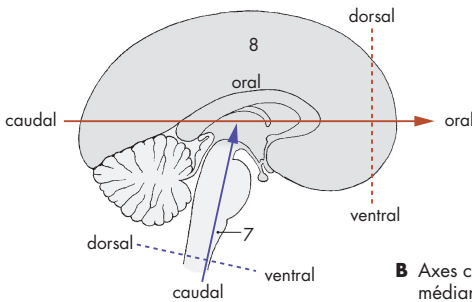
Les parties du tronc cérébral ont une structure uniforme (organisée en lames *basale* et *alaire* comme dans la moelle spinale, voir p. 13 C). Il donne des *nerfs périphériques*, comme la moelle spinale. Comme la moelle spinale, il est recouvert par la *chorde dorsale* (*chorda dorsalis*) durant le développement embryonnaire. Tout ceci distingue le tronc cérébral du cerveau. Cette classification s'écarte de la classification officielle qui inclut le diencéphale dans le tronc cérébral.

Le **proscéphale** se compose de deux parties : le diencéphale (*diencephalon*) et le télencéphale (*telencephalon* ou *cerebrum*). Le cerveau mature se compose de deux hémisphères cérébraux. Entre les deux hémisphères, se trouve le diencéphale.

A9 Cervelet.



A Situation du système nerveux central dans le corps



B Axes cérébraux ; coupe sagittale médiane de l'encéphale

Développement et organisation de l'encéphale

Développement de l'encéphale (A-D)

La fermeture de la gouttière neurale en tube neural commence au niveau le plus haut de la moelle spinale. À partir de là, la fermeture se poursuit en direction orale jusqu'à l'extrémité rostrale du cerveau (*neuropore oral*, donnant ensuite la *lame terminale*) et en direction caudale jusqu'à l'extrémité caudale de la moelle spinale. Les différentes parties de l'encéphale ne se différencient pas en même temps, mais avec des intervalles de temps (*maturation hétérochrone*).

Dans la région de la tête, le tube neural s'élargit en plusieurs vésicules (voir p. 170 A). La vésicule la plus rostrale est le futur *prosencephale* (jaune et rouge), les vésicules postérieures donnent le futur *tronc cérébral* (bleu). Pendant ce temps, deux courbures apparaissent au niveau du tube neural : la *courbure apicale* (A1) et la *courbure nucale* (A2). Bien qu'à ce stade précoce, le tronc cérébral soit encore une structure uniforme, on peut déjà identifier les futures aires de la **moelle allongée** (A-D3), du **pont** (A-D4), du **cervelet** (bleu foncé) (A-D5) et du **mésencéphale** (vert) (A-C6). Le tronc cérébral se développe plus vite que le prosencéphale. Au deuxième mois du développement, le télencéphale est encore une vésicule aux parois fines (A), tandis que les cellules nerveuses ont commencé à se différencier dans le tronc cérébral (*émergence des nerfs crâniens*) (A7). Au niveau du **diencéphale** (rouge) (A-B8), se développe la vésicule optique (voir p. 346 A) (A9). Rostralement, se trouve le **télencéphale** (jaune) (A-D10), qui est impair au départ, mais qui va bientôt s'étendre des deux côtés pour former les deux hémisphères cérébraux.

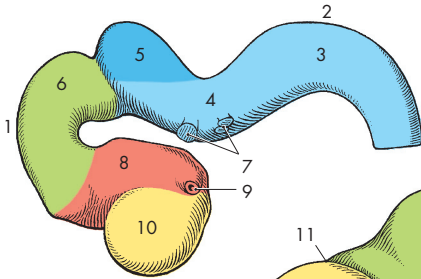
Le prosencéphale s'élargit au troisième mois (B). Le télencéphale et le diencéphale sont séparés par le *sulcus tecto-diencéphalique* (B11). L'ébauche du **bulbe olfactif** (B-D12) apparaît au niveau de la vésicule hémisphérique et celle de l'*hypophyse* (B13) (voir p. 200 B) et

de l'*éminence mamillaire* (B14) au niveau du plancher du diencéphale. La courbure pontique induit la formation d'une profonde inflexion (B15) entre l'ébauche du cervelet et de la moelle allongée. La face inférieure du cervelet repose contre la fine face postérieure de la moelle allongée (voir p. 285 E).

Au quatrième mois, les hémisphères commencent à recouvrir les autres parties du cerveau (C). Le télencéphale, qui s'est au départ développé moins vite que le reste du cerveau, montre maintenant la plus grande croissance (voir p. 170 A). La région moyenne de la face latérale de l'hémisphère se développe moins rapidement et est recouverte par les régions adjacentes. C'est l'*insula* (C-D16). Au sixième mois, l'*insula* est bien visible (D). Les premiers sulci et gyri apparaissent à la surface précédemment lisse des hémisphères. Les parois fines du tube neural et des vésicules cérébrales s'épaississent au cours du développement. Elles contiennent les cellules nerveuses et forment le vrai tissu cérébral (voir p. 208, Développement du télencéphale).

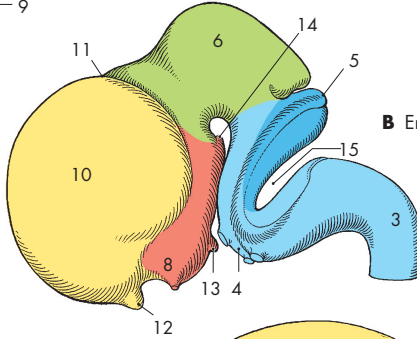
Les fibres nerveuses vont d'un hémisphère à l'autre par l'intermédiaire de la paroi antérieure du télencéphale impair. Les commissures inter-hémisphériques qui anastomosent les deux hémisphères, se développent au niveau de l'épaississement de cette paroi : la *plaque commissurale*. La plus grande d'entre elles est le **corps calleux** (E). Avec la grande croissance des hémisphères en direction caudale aboutissant à une extension caudale durant le développement, le diencéphale est finalement recouvert.

À la naissance, le développement cérébral n'est pas terminé, mais se poursuit jusqu'à la puberté. Même au delà, dans certaines régions cérébrales (hippocampe) il y a sans doute formation de cellules nerveuses durant toute la vie. Cependant, pour l'apprentissage de certaines fonctions (p. ex. la parole) il y a des phases critiques au delà desquelles ces fonctions ne peuvent plus être acquises que difficilement (vers l'âge de 7 ans pour la parole). Il y a des éléments permettant d'affirmer que l'activité intellectuelle agit contre la dégradation cérébrale due à l'âge.

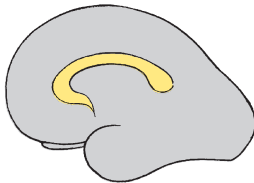
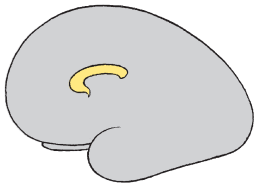
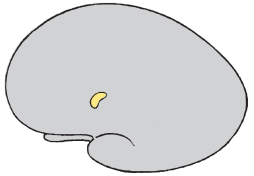
A Embryon de 10 mm

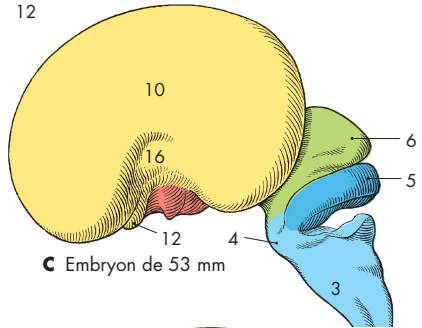
A - D Encéphales d'embryons humains à différents stades de développement



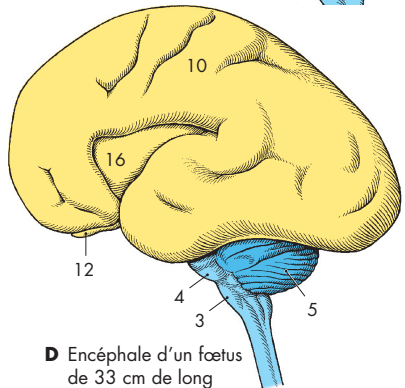
B Embryon de 27 mm



E Développement du corps calleux



C Embryon de 53 mm



D Encéphale d'un fœtus de 33 cm de long

Organisation de l'encéphale (A-E)

Vue d'ensemble

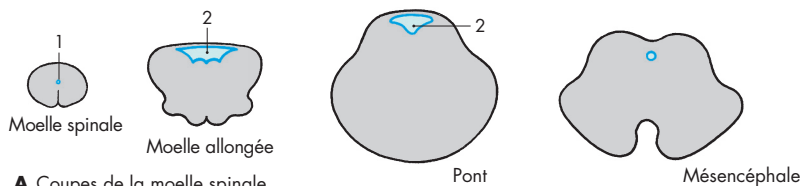
Chaque partie de l'encéphale contient des cavités de forme et de taille différentes. La *cavité primaire du tube neural et des vésicules cérébrales* devient beaucoup plus petite durant le développement du fait de l'épaississement des parois. Le *canal central* de la moelle spinale est conservé chez les vertébrés inférieurs. Chez l'homme, le canal est complètement oblitéré. Sur une coupe transversale de la moelle spinale, la position de l'ancien canal (A1) est marquée par quelques cellules de son ancienne paroi. Dans le cerveau, la cavité persiste et forme le **système ventriculaire** (voir p. 282) rempli de liquide clair, le liquide cérébro-spinal. Sur une coupe de la moelle allongée et du pont, on trouve le **quatrième ventricule** (A-D2). Après un rétrécissement de la cavité au niveau du mésencéphale, le **troisième ventricule** (C-D3) est situé dans le diencéphale. Sur les deux faces latérales du troisième ventricule, les *foramina interventriculaires* (*foramen de Monro*) (C-E4) s'ouvrent dans les *ventricules latéraux* (C-E5) (**premier et deuxième ventricules**) des deux hémisphères cérébraux.

Les **ventricules latéraux** sont coupés deux fois sur une coupe frontale des hémisphères (C) et ont une forme courbe (E). Cette forme est due à la croissance en demi-cercle des **hémisphères** (voir p. 208 C, Rotation des hémisphères), qui durant le développement, ne s'étendent pas également dans toutes les directions. Le centre de ce demi-cercle forme l'*insula*. Elle est située profondément dans la face latérale de l'hémisphère au plancher de la *fosse latérale* (C6) et est recouverte par les parties adjacentes, les *opercules* (C7), de sorte qu'il ne persiste qu'une profonde fissure à la surface de l'hémisphère, le *sillon latéral*, fissure de Sylvius) (B-C8). Les hémisphères sont divisés en plusieurs **lobes** (B) (voir p. 214) ; **lobe frontal** (B9), **lobe pariétal** (B10), **lobe occipital** (B11) et **lobe temporal** (B12).

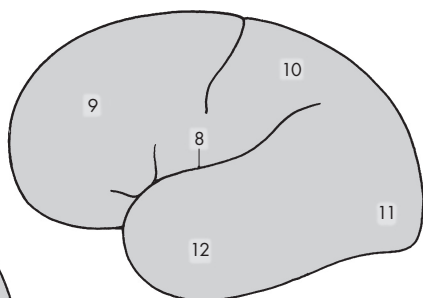
Le **diencéphale** (gris foncé en C, D) et le **tronc cérébral** sont largement recouverts par les hémisphères télencéphaliques, de sorte qu'ils ne sont visibles que sur la base de l'encéphale ou sur une coupe sagittale. Sur une telle coupe sagittale médiane (D), on voit la coupe du tronc cérébral : la **moelle allongée** (D13), le **pont** (D14), le **mésencéphale** (D15) et le **cervelet** (D16). Le quatrième ventricule (D2) est vu dans sa longueur. Le cervelet repose sur son toit en forme de tente. Le troisième ventricule (D3) est ouvert dans sa plus grande dimension. Dans sa partie rostrale, le foramen interventriculaire (D4) conduit au ventricule latéral. Le corps calleux (D17), formé de fibres qui unissent les deux hémisphères, est coupé transversalement au-dessus du troisième ventricule.

Poids de l'encéphale

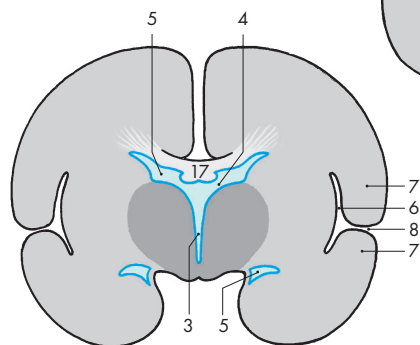
Le poids moyen de l'encéphale humain est compris entre 1 250 et 1 600 g. Il est en relation avec le poids de l'individu ; les personnes les plus robustes ont aussi un encéphale plus lourd. Le poids moyen de l'encéphale de l'homme est de 1 350 g et celui de la femme de 1 250 g. Il atteint son développement maximum à l'âge de 20 ans. Au cours de la vieillesse, le poids de l'encéphale diminue : *atrophie cérébrale du vieillissement*. Le poids de l'encéphale ne donne aucune indication sur l'intelligence. Des études menées sur l'encéphale de personnes éminentes (« élites ») ont montré des variations identiques.



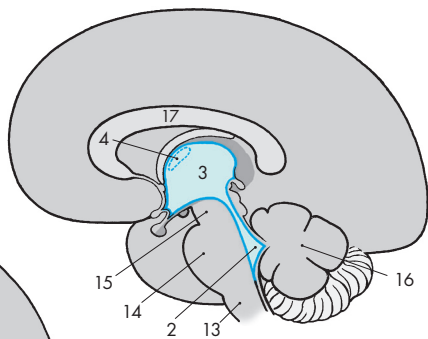
A Coupes de la moelle spinale et du tronc cérébral en vraies tailles relatives



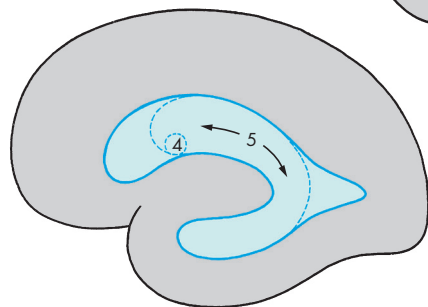
B Vue latérale schématique du cerveau



C Coupe frontale schématique du cerveau



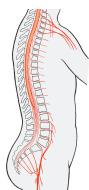
D Coupe sagittale schématique (médiante) de l'encéphale



E Coupe sagittale schématique (paramédiane) du cerveau

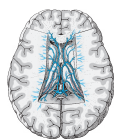ATLAS DE POCHE ANATOMIE

3 • Système nerveux et organes des sens

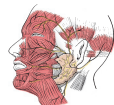

L'*Atlas de poche d'anatomie* en trois volumes de Platzer, Kahle, Frotscher, Fritsch et Kühnel a formé plusieurs générations de médecins, infirmiers, kinésithérapeutes et manipulateurs radio. Concis et pratique, il offre un aperçu clair de la constitution du corps humain. L'icongraphie allie la simplicité du trait à la plus rigoureuse exactitude.

Le tome 3 expose tout ce qu'il faut savoir sur le développement, la structure et l'organisation fonctionnelle des différents composants du **système nerveux** et des **organes des sens**. Il décrit les méthodes modernes d'exploration en *neuro-anatomie* et présente les *procédés modernes d'imagerie* fréquemment employés en clinique (TDM, IRM, TEP, SPECT), ainsi que les *bases moléculaires* de la transmission de l'influx nerveux.



Ainsi, cet ouvrage permet à l'étudiant d'acquérir de solides connaissances en neuro-anatomie, mais également d'importantes bases interdisciplinaires en neurosciences. Le recours systématique à de multiples synonymes permet l'apprentissage rapide des termes de neuro-anatomie.



Cette cinquième édition revue est conforme à la nomenclature internationale. Des éléments cliniques ont été ajoutés afin de développer les applications cliniques et fonctionnelles de l'anatomie.

C'est l'ouvrage indispensable pour étudier, réviser et réussir l'épreuve d'anatomie. Il est destiné aux étudiants en médecine, pharmacie et sciences, aux étudiants sages-femmes ainsi qu'aux élèves des concours paramédicaux : infirmiers, kinésithérapeutes. Il constitue également un support de cours très utile pour l'enseignant.

Les auteurs, **Werner Kahle** et **Michael Frotscher**, sont des enseignants d'anatomie de renom.

Pierre Bourjat, professeur de radiologie, a exercé à Strasbourg. Il a traduit l'ouvrage en français.

