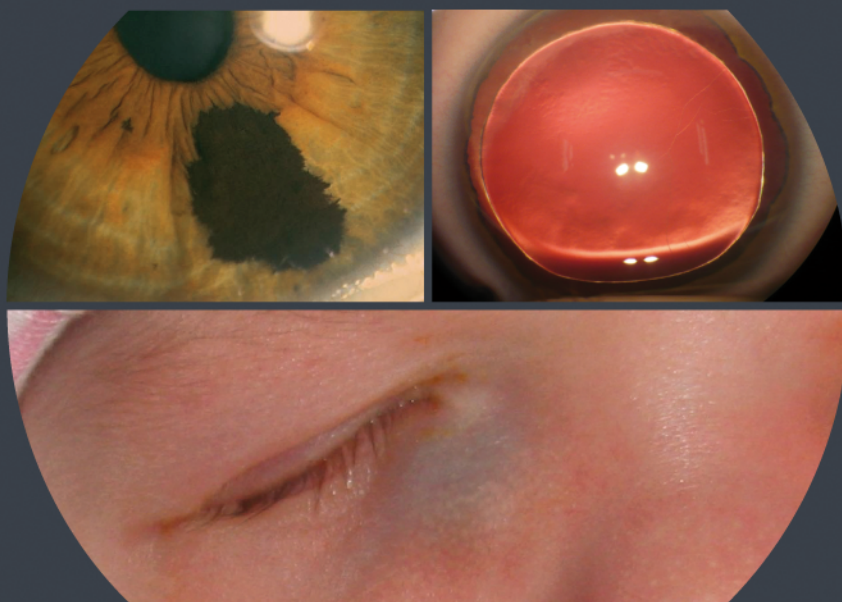


MITRA GOBERVILLE - PASCAL DUREAU

**Ophtalmologie
pédiatrique
et strabismes**

Segment antérieur et annexes



Pascal Dureau

Médecine Sciences
Publications

Lavoisier

Ophthalmologie pédiatrique et strabismes

Segment antérieur et annexes

Chez le même éditeur

Rétine, collection dirigée par Salomon Yves Cohen et Alain Gaudric

Volume 1. Techniques d'exploration de la rétine

Volume 2. Hérédodégénérescences rétiniennes

Volume 3. Pathologie vasculaire du fond d'œil

Rétinopathie diabétique

Volume 4. Inflammation

Volume 5. Œil et maladies systémiques

Anomalies et affections non glaucomateuses du nerf optique

Volume 6. Décollement de la rétine

Chirurgie maculaire

Volume 7. Dégénérescence maculaire liée à l'âge (DMLA)

Myopie et étiologies de la néovascularisation choroïdienne

Volume 8. Tumeurs choroïdiennes et rétiniennes

Divers

Œil et maladies systémiques, par P. Sève et L. Kodjikian

Cas cliniques en ophtalmologie, par Ch. Orssaud et M. Robert

Atlas de poche d'ophtalmologie, par T. Schlote, M. Grüb, J. Mielke et M. Rohrbach

Ophtalmologie, par S. Mandava, T. Sweeney et D. Guyer

Les urgences ophtalmologiques, par R. A. Catalano

Traité des maladies et syndromes systémiques, par L. Guillevin, O. Meyer, J. Sibilis

Traité de médecine, par P. Godeau, S. Herson, P. Cacoub et J.-C. Piette

Principes de médecine interne Harrison, par E. Braunwald, A.S. Fauci, D.L. Kasper, S.L. Hauser,
D.L. Longo et J.L. Jameson

La petite encyclopédie médicale Hamburger, par M. Leporrier

Dictionnaire français-anglais/anglais-français des termes médicaux et biologiques et des médicaments,
par G. S. Hill

L'anglais médical : spoken and written medical English, par C. Coudé et X.-F. Coudé

Guide de conversation médicale français, anglais, allemand, par C. Coudé, F.-X. Coudé et K. Kassmann

Ophtalmologie pédiatrique et strabismes

Sous la direction de

Mitra Goberville

Ophtalmologiste
Centre Ophtalmologique Lauriston, Paris

Pascal Dureau

Ophtalmologiste, Chef de Service Adjoint
Fondation Ophtalmologique Rothschild, Paris

Segment antérieur et annexes

Coordonné par

Pascal Dureau

Préface du Professeur

Jean-Louis Dufier

Médecine Sciences
Publications

www.editions.lavoisier.fr

Ophthalmologie pédiatrique et strabismes (Mitra Goberville, Pascal Dureau)

- Volume 1. Examen ophtalmo-pédiatrique (Claude Speeg-Schatz, Pascal Dureau)
- Volume 2. Segment antérieur et annexes (Pascal Dureau)
- Volume 3. Segment postérieur – Neuro-ophtalmologie (Georges Caputo, Florence Metge-Galatoire, François Audren, Matthieu Robert)
- Volume 4. Amblyopie et troubles oculomoteurs (Charles Habault, Mitra Goberville, Nicolas Gravier)
- Volume 5. Traitement de l'amblyopie et du strabisme – Divers (Mitra Goberville)

*Pour visionner les vidéos relatives aux différents volumes du coffret **Ophthalmologie pédiatrique et strabismes** scannez les QR codes situés en fin de chapitre et section concernés, ou allez à l'adresse suivante :*

http://editions.lavoisier.fr/complement_ouvrage/goberville-dureau/videos.html

Directeur scientifique : Salomon Yves Cohen

Direction éditoriale : Fabienne Roulleaux

Édition : Brigitte Peyrot

Fabrication : Estelle Perez-Le Du

Couverture : Isabelle Godenèche

Composition : Nord Compo, Villeneuve-d'Ascq

Impression et brochage : SNEL, Vottem, Belgique

© 2014, Lavoisier, Paris

ISBN : 978-2-257-20588-9

Liste des collaborateurs

Elias ADJADJ, Ophtalmologiste, Centre Médical des Charmilles, Genève, Suisse.

Bahram BODAGHI, Ophtalmologiste, Professeur des Universités, Praticien Hospitalier, Service d'Ophtalmologie, Hôpital Pitié-Salpêtrière, Paris.

Adil DARUGAR, Ophtalmologiste, Chef de Clinique des Universités-Assistant des Hôpitaux, Service d'Ophtalmologie, Hôpital Pitié-Salpêtrière, Paris.

Serge DOAN, Ophtalmologiste, Praticien Hospitalier, Hôpital Bichat et Fondation Ophtalmologique Rothschild, Paris.

Pascal DUREAU, Ophtalmologiste, Chef de Service Adjoint, Fondation Ophtalmologique Rothschild, Paris.

Bruno FAYET, Ophtalmologiste, Praticien Hospitalier temps partiel, Hôtel-Dieu, Hôpital Cochin et Hôpital Necker-Enfants Malades, Paris.

Olivier GALATOIRE, Ophtalmologiste, Chef de Service, Fondation Ophtalmologique Rothschild, Paris.

Mehrad HAMÉDANI, Ophtalmologiste, Médecin adjoint, Maître d'Enseignement et de Recherche, Hôpital Ophtalmique Jules Gonin, Université de Lausanne, Suisse.

Phuc LEHOANG, Ophtalmologiste, Professeur des Universités, Praticien Hospitalier, Service d'Ophtalmologie, Hôpital Pitié-Salpêtrière, Paris.

Livia LUMBROSO-LE ROUIC, Ophtalmologiste, Praticien Spécialiste, Service d'Ophtalmologie, Institut Curie, Paris.

Aurélien OBÉRIC, Ophtalmologiste, Praticien Hospitalier, Hôpital Ophtalmique Jules Gonin, Université de Lausanne, Suisse.

Emmanuel RACY, ORL maxillofacial, Ancien Chef de Clinique, Fondation Saint-Jean-de-Dieu, Paris, France.

Yoann SOLDERMANN, Ophtalmologiste, Interne, Fondation Ophtalmologique Rothschild, Paris.

Dominique THOUVENIN, Ophtalmologiste, Centre d'Ophtalmologie Jean-Jaurès, Toulouse.

Sommaire

Préface	IX	Principaux traitements chirurgicaux	33
Avant-propos	XI	Bilan et prise en charge d'un larmoiement	33
Liste des abréviations	XIII		
Chapitre 1. Paupières et orbite	I		
Pathologies palpébrales, par Yoann Soldermann, Olivier Galatoire	I		
Malpositions palpébrales	I		
Malformations palpébrales	10		
Malformation ou malposition du canthus interne	11		
Malpositions du canthus externe	14		
Tumeurs palpébrales	14		
Pathologies orbitaires, par Aurélie Obéric, Mehrad Hamédani	16		
Traumatismes orbitaires	16		
Tumeurs orbitaires	17		
Inflammations orbitaires	24		
Malformations orbitaires	26		
Microphthalmies, par Pascal Dureau	28		
Examen clinique	28		
Examens complémentaires	29		
Anomalies oculaires associées	29		
Anomalies générales associées	30		
Traitement	30		
Chapitre 2. Voies lacrymales, par Bruno Fayet, Emmanuel Racy	31		
Rappels anatomophysiologiques	31		
Exploration des voies lacrymales	32		
		Chapitre 3. Pathologie de la surface oculaire	40
		Allergies, par Serge Doan	40
		Conjonctivites allergiques saisonnières et perannuelles	40
		Kératoconjonctivite vernale	41
		Eczéma péri-oculaire	44
		Infections, par Serge Doan	45
		Infections bactériennes	45
		Infections virales	48
		Infection parasitaire : phtyriase des cils ...	53
		Inflammation de la surface oculaire – Sécheresse oculaire, par Serge Doan	53
		Dysfonctionnement meibomien – Blépharites – Rosacée	53
		Sécheresse oculaire	57
		Autres pathologies inflammatoires de la surface oculaire	59
		Traitements des sécheresses et inflammations de la surface oculaire	60
		Tumeurs de la conjonctive, par Pascal Dureau	61
		Naevi	61
		Angiomes et tumeurs vasculaires	62
		Dermoïdes, dermolipomes	62
		Papillomes	63
		Tumeurs plus rares	63

Chapitre 4. Glaucomes et dysgénésies de l'angle iridocornéen,

par Pascal Dureau	64
Classification	64
Épidémiologie.....	64
Glaucome congénital.....	65
Syndrome d'Axenfeld-Rieger.....	71
Aniridie.....	73
Anomalie de Peters et opacités cornéennes congénitales	75
Ectropion congénital de l'uvée	75
Glaucomes secondaires à d'autres pathologies oculaires.....	76
Glaucomes secondaires à une pathologie générale	79
Glaucome juvénile.....	81

Chapitre 5. Cornée, par Elias Adjadj.... 83

Malformations de la cornée	83
Dystrophies de cornée	89

Chapitre 6. Cristallin,

par Dominique Thouvenin.....	96
Cataractes de l'enfant.....	96
Ectopies du cristallin	112

Chapitre 7. Uvée..... 117

Uvéites de l'enfant, par Adil Darugar, Phuc LeHoang, Bahram Bodaghi	117
Épidémiologie.....	117
Uvéites non infectieuses	118
Uvéites infectieuses.....	120
Traitement	122

Tumeurs de l'uvée,

par Livia Lumbroso-Le Rouic	124
Iris.....	124
Corps ciliaire et choroïde.....	125
Autres pathologies exceptionnelles	127

Malformations de l'uvée,

par Pascal Dureau	129
Colobomes de l'iris.....	129
Membranes pupillaires.....	130
Kystes de l'iris et du corps ciliaire.....	130
Ectropion congénital de l'uvée	132
Microcorie	132
Aniridie.....	132
Albinisme	132
Mammillations	133

Index 135

Préface

L'enfant n'est pas un adulte en miniature. Les particularités anatomiques, histologiques, physiologiques, optiques de son œil influent sensiblement sur les modalités des examens cliniques et para-cliniques qui lui sont propres et bien évidemment sur ses pathologies dont les traitements médicaux, chirurgicaux et orthoptiques adaptés permettent la réhabilitation rapide de ses fonctions visuelles pour obvier l'écueil redoutable de l'amblyopie. Comme le soulignait déjà D. Godde-Jolly en 1992, le temps n'est plus où les affections oculaires de l'enfant figuraient comme de simples formes cliniques de la pathologie de l'adulte. Elles ont leurs spécificités qui font de l'Ophtalmologie pédiatrique une spécialité.

Participant des trois feuillets embryologiques, l'œil et ses annexes sont au carrefour de la pathologie pédiatrique dont les manifestations ophtalmologiques n'échappent pas à l'œil expérimenté de l'Ophtalmologiste qui apporte ainsi une aide précieuse au Pédiatre.

Du fait du recul des maladies infectieuses et carentielles, tout au moins sous nos climats, quatre-vingts pour cent des cécités de l'enfance sont génétiquement déterminées. Les relations entre l'œil et l'hérédité sont anciennes et connues depuis la plus haute Antiquité, bien avant que le

moine morave Gregor Mendel n'établisse en 1865 les lois de l'hérédité.

De nos jours, l'allongement de l'âge de la procréation, qui va de pair avec celui de l'espérance de vie, favorise les mutations dominantes de novo chez les enfants nés de pères plus âgés et les aberrations chromosomiques chez les enfants nés de mères au-delà de quarante ans. Sous d'autres cieux, la forte incidence des unions consanguines, pour des raisons sociales ou patrimoniales, constitue une source majeure de maladies récessives autosomiques comme on peut l'observer dans les glaucomes congénitaux primitifs et certaines formes de dégénérescences rétiniennes.

Il me reste à accomplir le plus agréable des devoirs, celui de remercier tous les Auteurs qui ont contribué à la rédaction de ce traité et de féliciter chaleureusement le Docteur Pascal Dureau et le Docteur Mitra Goberville qui en ont assuré brillamment la responsabilité éditoriale.

Tel qu'il se présente, ce traité se situe sur le droit fil des ouvrages classiques et constitue une référence indispensable aux Ophtalmologistes et aux Pédiatres, mais aussi à tous ceux qui ont à connaître de l'enfant : Médecins généralistes, Orthoptistes et Infirmières. Tous seront redevables aux Éditions Lavoisier de contribuer ainsi à la diffusion des connaissances en Ophtalmologie infantile.

Professeur Jean-Louis Dufier
de l'Académie Nationale de Médecine

Avant-propos

L'amour des enfants est assez ubiquitaire. Toutefois, le praticien qui voit arriver à sa consultation un nouveau-né profondément endormi, une fillette de 18 mois hurlant dès qu'il la regarde, ou un jeune costaud de 4 ans déterminé à démontrer méthodiquement tout son matériel, n'est pas immédiatement submergé par ce sentiment. Son désarroi augmente quand la maman précise d'un air entendu : « Bien sûr, vous avez remarqué qu'il a un syndrome de Xwzykztchkzw ? ».

L'ophtalmologie pédiatrique et le traitement des désordres oculomoteurs bénéficient aujourd'hui, comme le reste de la spécialité, des constants progrès techniques de l'imagerie, de la chirurgie ou encore de la pharmacologie. Mais l'approche au quotidien de ces patients peu patients et la gestion du trio qu'ils viennent constituer avec les parents et le praticien requièrent savoir-faire et sens clinique.

Il existe plusieurs traités d'ophtalmologie pédiatrique et de strabologie, exhaustifs, très académiques et irremplaçables pour le spécialiste de ces domaines. Le but du présent coffret est légèrement différent : indiquer les méthodes d'examen spécifiques à l'enfant et réellement applicables à cette population particulière ; décrire les principales pathologies rencontrées en ophtalmopédiatrie et oculomotricité avec leur prise en charge. Le tout de façon pratique, illustrée et sans tomber dans des raretés d'intérêt limité.

Ainsi le premier volume détaille les méthodes d'examen, cliniques et paracliniques, qu'elles soient adultes adaptées à l'enfant ou spécifiquement pédiatriques.

Le deuxième volume est consacré aux annexes et au segment antérieur, avec des conduites à tenir claires sur les problèmes les plus fréquents, et une description succincte des pathologies plus rares.

Le troisième volume fait la part belle aux illustrations pour décrire les anomalies du segment postérieur et neuro-ophtalmologiques, plus faciles à reconnaître par une illustration qu'une longue description.

Le quatrième volume, s'appuyant sur de nombreuses vidéos, décrit de manière didactique et pratique les différents troubles oculomoteurs rencontrés chez l'enfant mais aussi chez l'adulte ainsi que le principe de leur traitement.

Enfin, le cinquième volume décrit les traitements utilisés pour assurer un avenir visuel satisfaisant à ces enfants en insistant sur la correction optique et le traitement de l'amblyopie. Les principes généraux de la chirurgie des strabismes ainsi que les controverses et complications sont détaillés dans ce volume dont la dernière partie résume les conduites pratiques à tenir devant les situations cliniques les plus fréquentes.

Nous espérons que cet ensemble permette à nos lecteurs un abord plus serein de leurs petits patients et soit un outil pratique à consulter en cas de doute.

Il nous faut remercier ici les nombreux collaborateurs de ce travail collectif et ceux qui ont accepté un surcroît de travail en assurant la coordination de tout ou partie d'un volume. Tous se sont montrés efficaces et réactifs malgré des délais

apparemment longs mais en réalité brefs pour des emplois du temps surchargés. Leur expérience et leurs approches diverses ont été une richesse inestimable.

Merci également au Dr Salomon Yves Cohen qui coordonne cette série et nous a sollicités, voire « poussés » pour la réalisation de ce coffret. Nous

ne mesurons pas l'ampleur du travail, mais aussi l'enrichissement qu'il nous a procuré, tant sur le plan scientifique que sur le plan humain. Merci aussi à Madame Brigitte Peyrot, éditrice aux Éditions Lavoisier, qui a fait preuve de beaucoup de professionnalisme, de patience et de compréhension.

Mitra Goberville, Pascal Dureau

Mes remerciements vont à mes Maîtres, le Professeur Henri Hamard qui m'a mis sur les voies de la strabologie et le Professeur Alain Gaudric dont l'exigence bienveillante m'a appris à toujours essayer de faire mieux. Les Docteurs Nicolas Gravier et Charles Habault ainsi que l'ensemble des membres de l'association JASE (Jeunes Amis de la Strabologie Européenne) ont beaucoup participé aux deux volumes consacrés à la strabologie. Durant les quinze dernières années les compétences, la curiosité et l'amitié de ce groupe nous ont permis d'échanger et de discuter afin d'améliorer nos connaissances strabologiques. La majeure partie des vidéos apparaissant dans ce livre proviennent des archives de cette association grâce aux qualités de vidéaste de l'ensemble de ses membres et les qualités de réalisateur du Docteur Nicolas Gravier. Enfin, merci aux miens pour leur patience et leur soutien.

Mitra Goberville

Je ne saurais terminer cet avant-propos sans remercier mon Maître le Professeur Jean-Louis Dufier qui nous a fait l'honneur d'une préface et m'a mis sur la voie de cette spécialité d'une richesse insoupçonnée. Ainsi que le Docteur Patrice DeLaage de Meux, jamais avare de conseils pratiques et astucieux, toute l'équipe du Docteur Georges Caputo et les praticiens de la Fondation Rothschild amplement mis à contribution, voire harcelés, pour ce travail. Enfin ma gratitude va bien sûr à mon entourage qui a stoïquement supporté plusieurs mois d'activité confinant à la monomanie.

Pascal Dureau

Liste des abréviations

AAO :	<i>American Academy of Ophthalmology</i>
AEC :	<i>ankyloblepharon, ectodermal dysplasia, and clefting</i>
AFSSAPS :	Agence française de sécurité sanitaire des produits de santé
AG :	anesthésie générale
AINS :	anti-inflammatoires non stéroïdiens
AJI :	arthrite juvénile idiopathique
AMM :	autorisation de mise sur le marché
ANSM :	Agence nationale de sécurité du médicament et des produits de santé
APECED syndrome :	<i>autoimmune polyendocrinopathy-candidiasis-ectodermal dystrophy</i>
AV :	acuité visuelle
CAPS :	<i>cryopyrin associated periodic syndrome</i>
CC :	canalicule commun
CHARGE :	<i>Coloboma, Heart defect, Atresia choanae, Retarded growth and development, Genital hypoplasia, Ear anomalies/deafness</i>
CHED :	dystrophie congénitale endothéliale héréditaire
CINCA :	<i>chronic infantile neurologic, cutaneous and articular</i>
CLN :	canal lacrymo-nasal
DCR :	dacryocystorhinostomie
DNSL :	dilatation néonatale du sac lacrymal
DPV :	décollement postérieur du vitré
DSAEK :	<i>Descemet stripping automated endothelial keratoplasty</i>
EB :	épidermolyses bulleuses
ECA :	enzyme de conversion de l'angiotensine
EEC :	<i>ectrodactyly – ectodermal dysplasia – cleft lip/palate</i>
EMBP :	<i>eosinophil major basic protein</i>
EP :	épithélium pigmentaire
FAN :	facteurs anti-nucléaires
FISH :	hybridation in situ
FO :	fond d'œil
FR :	facteur rhumatoïde
GMCSF :	<i>granulocyte macrophage colony stimulating factor</i>
ICE :	irido-cornéo-endothélial (syndrome)

ILAR :	<i>International League of Associations for Rheumatology</i>
ILN :	impermeabilité lacrymo-nasale
IRVAN :	<i>idiopathic retinal vaculitis and neuroretinopathy</i>
KCV :	kératoconjonctivite vernale
KID syndrome :	<i>keratitis-ichthyosis-deafness syndrome</i>
MIDAS :	<i>microphthalmia, dermal aplasia, sclerocornea</i>
OAV :	oculo-auriculo-vertébral
OCT :	<i>optical coherence tomography</i> (tomographie en cohérence optique)
PCR :	<i>polymerase chain reaction</i>
PDT :	thérapie photodynamique
PEV :	potentiels évoqués visuels
PHACE :	<i>Posterior fossa malformations, Hemangioma of the face, Arterial anomalies, Cardiac anomalies, Eye anomalies</i>
PMI :	protection maternelle et infantile
PMMA (implants) :	polyméthacrylate
PTFE :	polytétrafluoroéthylène
PVF :	persistance de la vascularisation fœtale
SAFE :	<i>Surgery for trichiasis, Antibiotics, Facial cleanliness and Environmental improvement</i>
TIGR :	<i>trabecular meshwork inducible glucocorticoid response</i>
TINU :	<i>tubulointerstitial nephritis and uveitis</i>
TPC :	test de provocation conjonctivale
UBM :	biomicroscopie ultrasonore
VB :	vision binoculaire
VKH :	Vogt-Koyanagi-Harada
WAGR :	tumeur de Wilms, Aniridie, malformations Génito-urinaires et Retard mental

2 Segment antérieur et annexes

L'ophtalmologie pédiatrique et les désordres oculomoteurs peuvent être déroutants pour les non-spécialistes. L'examen n'est pas toujours facile, exigeant rapidité, patience et techniques spécifiques. Les pathologies rencontrées peuvent être propres à l'enfant, d'autant plus difficiles à cerner qu'elles sont rares. Enfin les traitements sont souvent particuliers à l'enfant, tenant compte de son système visuel en développement et des contraintes liées à l'âge et à l'environnement.

Le coffret **Ophtalmologie pédiatrique et strabismes** se propose d'être un guide pour les praticiens, avec une approche la plus pragmatique possible et richement illustrée des situations rencontrées en pratique quotidienne, et de leur prise en charge.

Le volume 2 **Segment antérieur et annexes** traite des pathologies et malformations orbito-palpébrales et lacrymales, fréquentes chez l'enfant, et de celles du segment antérieur (surface, cornée, cristallin, glaucomes, uvée), souvent particulières dans leur présentation et leur prise en charge. Des conduites à tenir claires sur les problèmes les plus fréquents et une description succincte des pathologies plus rares sont également données.

Public : les ophtalmo-pédiatres, pédiatres, strabologues, ophtalmologistes, orthoptistes, et tous les praticiens confrontés quotidiennement aux déficiences visuelles et désordres oculomoteurs de l'enfant.

Pascal Dureau

Ophtalmologiste, Chef de Service Adjoint,
Fondation Ophtalmologique Rothschild, Paris.

editions.lavoisier.fr



978-2-257-20588-9