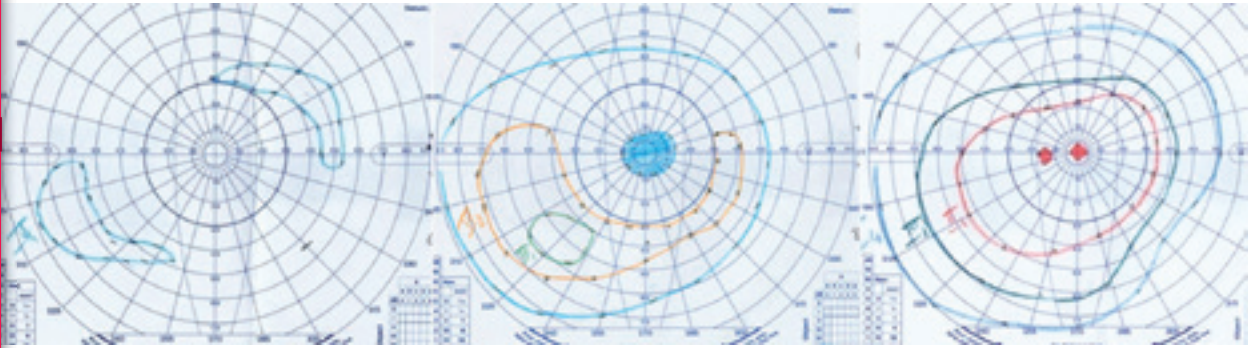


**Cas cliniques**

**Christophe Orssaud - Matthieu Robert**



en  
**ophtalmologie**

Médecine Sciences  
Publications

*Lavoisier*

*Dans la même collection*

Cas cliniques en médecine d'urgence, par J.-M. HAEGY et B. BLETTERY  
Cas cliniques en médecine générale, par S. GILBERG, H. PARTOUCHE et J. BARTHE  
Cas cliniques en psychiatrie, par H. LÔO et J.-P. OLIÉ  
Cas cliniques : accidents vasculaires cérébraux, par M.G. HENNERICI, M. DAFFERTSHOFER,  
L.R. CAPLAN et K. SZABO  
Cas cliniques en addictologie et toxicologie, par S. DALLY et C. BISMUTH  
Cas cliniques en neurologie, par O. LYON-CAEN  
Cas cliniques en hépato-gastro-entérologie, par J.-C. RAMBAUD, A. NISARD et C. THÉODORE  
Cas cliniques en endocrinologie, par J. LUBETZKI  
Cas cliniques en pédiatrie, par R. PERELMAN et S. PERELMAN  
Cas cliniques en hématologie, par A. NAJMAN

*Dans d'autres collections*

Coffret Rétine, sous la direction de S.Y. COHEN et A. GAUDRIC  
Volume 1 Techniques d'exploration de la rétine  
Volume 2 Hérédo-dégénérescences rétiniennes  
Volume 3 Pathologie vasculaire du fond d'œil  
Rétinopathie diabétique  
Volume 4 Inflammation  
Volume 5 Œil et maladies systémiques  
Anomalies et affections non glaucomateuses du nerf optique  
Volume 6 Décollement de la rétine  
Chirurgie maculaire  
Volume 7 Dégénérescence maculaire liée à l'âge (DMLA)  
Myopie et étiologies de la néovascularisation choroïdienne  
Volume 8 Tumeurs choroïdiennes et rétiniennes  
Divers

Atlas de poche d'ophtalmologie, par T. SCHLOTE, M. GRIB, J. MIELKE et M. ROHRBACH  
Ophtalmologie, par S. MANDAVA, T. SWEENEY et D. GUYER  
Traité de médecine, par P. GODEAU, S. HERSON, P. CACOUB et J.-C. PIETTE  
Principes de médecine interne Harrison, par E. BRAUNWALD, A.S. FAUCI, D.L. KASPER, S.L. HAUSER,  
D.L. LONGO et J.L. JAMESON  
Traité de médecine hospitalière, sous la direction de J.-P. GRÜNFELD  
Dictionnaire français-anglais/anglais-français des termes médicaux et biologiques  
et des médicaments, par G. S. HILL  
L'anglais médical : spoken and written medical English, par C. COUDÉ et X.-F. COUDÉ  
Guide de conversation médicale français, anglais, allemand, par C. COUDÉ, F.-X. COUDÉ  
et K. KASSMANN

# **CAS CLINIQUES**

EN

# **OPHTALMOLOGIE**

**CHRISTOPHE ORSSAUD**

**MATTHIEU ROBERT**

*Médecine Sciences*  

---

*Publications*

[www.editions.lavoisier.fr](http://www.editions.lavoisier.fr)

Les auteurs déclarent ne pas avoir de conflit d'intérêt concernant le contenu de cet ouvrage.

*Direction éditoriale* : Emmanuel Leclerc

*Édition* : Brigitte Peyrot

*Fabrication* : Estelle Perez-Le Du

*Composition et couverture* : Patrick Leleux PAO (14)

*Impression et brochage* : Sepec, Peronnas

© 2013, Lavoisier, Paris

ISBN : 978-2-257-20558-2

# LISTE DES COLLABORATEURS

- ADJADJ Elias, Ancien Chef de clinique des hôpitaux de Paris, Ophtalmologiste, Genève, Suisse.
- ALLALI Jérôme, Ancien Chef de clinique des hôpitaux de Paris, Ophtalmologiste, Paris.
- AMANA Danielle, Praticien hospitalier, service d'Ophtalmologie, CHR d'Orléans.
- BLUWOL Elisa, Praticien hospitalier, Institut du Glaucome, Hôpital Saint-Joseph, Paris.
- BOK-BEAUBE Corinne, Praticien hospitalier, Fondation Ophtalmologique Adolphe de Rothschild, Paris.
- BOUMENDIL Julien, Praticien hospitalier, service IV, Centre Hospitalier National Ophtalmologique des XV-XX, Paris.
- CASSOUX Nathalie, Praticien hospitalier, service d'Onco-ophtalmologie, Institut Curie, Paris.
- DENIER Charlotte, Interne des hôpitaux de Paris.
- DENION Éric, Praticien hospitalier, service d'Ophtalmologie, CHU de Caen.
- DUEZ Fabiola, Praticien attaché, service d'Ophtalmologie, Hôpital Necker-Enfants malades AP-HP, Paris.
- ESPINASSE-BERROD Marie-Andrée, Praticien attaché, service d'Ophtalmologie, Hôpital Necker-Enfants malades AP-HP, Paris.
- FAURE Céline, Praticien hospitalier, Fondation Ophtalmologique Adolphe de Rothschild, Paris.
- GATINEL Damien, Chef de service d'Ophtalmologie, Fondation Ophtalmologique Adolphe de Rothschild, Paris.
- GUILLAUD Céline, Chef de clinique-Assistant, service d'Ophtalmologie, CHU Purpan, Toulouse.
- HADDAD Nour, Interne, Fondation Ophtalmologique Adolphe de Rothschild, Paris.
- KHECHINE-MARTINEZ Ramla, Praticien attaché, service d'Ophtalmologie, Hôpital Necker-Enfants malades AP-HP, Paris.
- LE GARREC Julie, Ancien Chef de clinique des hôpitaux de Caen, Ophtalmologiste, Caen.
- LEBAS-JACOB Maud, Ancienne Assistante des hôpitaux de Paris, Ophtalmologiste, Clinique Mathilde, Rouen.
- LEBRANCHU Pierre, Chef de clinique-Assistant, service d'Ophtalmologie, CHU de Nantes.
- LEROUX LES JARDINS Guillaume, Chef de clinique-Assistant, Groupe hospitalier Cochin-Hôtel Dieu AP-HP, Paris.
- LERUEZ Stéphanie, Chef de clinique-Assistant, service d'Ophtalmologie, CHU d'Angers.
- MALECAZE François, Professeur des Universités, Praticien hospitalier, service d'Ophtalmologie, CHU Purpan, Toulouse.
- MILEA Dan, Professeur des Universités, Praticien hospitalier, service d'Ophtalmologie, CHU d'Angers.
- ORSSAUD Christophe, Praticien hospitalier, service d'Ophtalmologie, Hôpital Européen Georges Pompidou AP-HP, Paris
- ROBERT Matthieu, Praticien hospitalier universitaire, service d'Ophtalmologie, Hôpital Necker-Enfants malades AP-HP, Paris.
- ROCHE Olivier, Praticien hospitalier, service d'Ophtalmologie, Hôpital Necker-Enfants malades AP-HP, Paris.

## LISTE DES COLLABORATEURS

ROTHSCHILD Pierre-Raphaël, Interne des hôpitaux de Paris.

ROULAND Jean-François, Professeur des Universités, Praticien hospitalier, Département Universitaire d'Ophtalmologie, Hôpital Claude-Huriez, CHRU de Lille.

SAAD Alain, Assistant des hôpitaux, Fondation Ophtalmologique Adolphe de Rothschild, Paris.

SCHNEIDER-LISE Béragère, Praticien hospitalier, service d'Ophtalmologie, Hôpital Saint-Roch, CHU de Nice.

SEGHIR Caroline, Chef de clinique-Assistant, service d'Ophtalmologie, Hôpital Necker-Enfants malades AP-HP, Paris.

TOUITOU Valérie, Chef de clinique-Assistant, service d'Ophtalmologie, Hôpital Pitié-Salpêtrière AP-HP, Paris.

ZAMBROWSKI Olivia, Chef de clinique-Assistant, service d'Ophtalmologie, CHU de Reims.

# SOMMAIRE

Préface, par Jean-Louis Dufier . . . . .	IX
--	----

## Pathologie rétinienne

<b>Cas n° 1</b>	Les lignes qui gondolent puis perte de la vision d'un œil, par C. Orssaud et O. Roche. . . . .	1
<b>Cas n° 2</b>	Madame E. consulte pour son fond d'œil annuel, par C. Faure . . . . .	6
<b>Cas n° 3</b>	Monsieur S. consulte pour un œil douloureux, par C. Faure. . . . .	8
<b>Cas n° 4</b>	Monsieur B. consulte pour une baisse d'acuité visuelle, par C. Faure . . . . .	11
<b>Cas n° 5</b>	Monsieur R. se plaint d'un flou visuel de l'œil droit, par E. Denion . . . . .	16
<b>Cas n° 6</b>	Conséquences oculaires d'une soirée arrosée..., par E. Denion . . . . .	20
<b>Cas n° 7</b>	Monsieur W. consulte pour une baisse d'acuité visuelle non douloureuse, C. Faure. . .	25
<b>Cas n° 8</b>	Madame S. consulte pour l'apparition brutale d'un voile devant l'œil droit, par C. Faure. . . . .	28
<b>Cas n° 9</b>	Un drôle de reflet dans l'œil, par N. Cassoux . . . . .	31
<b>Cas n° 10</b>	Monsieur T. consulte pour fond d'œil systématique après traitement d'un adénocarcinome de la glande lacrymale, par C. Faure . . . . .	34

## Pathologie du segment antérieur

<b>Cas n° 11</b>	Monsieur F. a du mal à lire les panneaux de signalisation en voiture, par C. Seghir . . . . .	36
<b>Cas n° 12</b>	L'enfant R., 5 ans, voit de moins en moins bien, par E. Adjadj . . . . .	38
<b>Cas n° 13</b>	Madame P. a très mal à l'œil droit après une partie de squash, par S. Leroux Les Jardins . . . . .	41
<b>Cas n° 14</b>	Un patient de 24 ans consulte pour un œil droit rouge et douloureux, par P. Rothschild. . . . .	44
<b>Cas n° 15</b>	Une patiente de 20 ans consulte pour une baisse progressive de l'acuité visuelle de l'œil droit, par P. Rothschild. . . . .	48
<b>Cas n° 16</b>	Une baisse d'acuité visuelle douloureuse, par V. Touitou . . . . .	51
<b>Cas n° 17</b>	Une réfraction très changeante, par C. Guillaud et F. Malecaze. . . . .	55
<b>Cas n° 18</b>	Monsieur M. consulte pour une douleur à type de grain de sable, par S. Leroux Les Jardins . . . . .	59
<b>Cas n° 19</b>	Monsieur S. consulte pour baisse d'acuité visuelle indolore de l'œil droit, par E. Bluwol . . . . .	64
<b>Cas n° 20</b>	Madame C. ne comprend pas pourquoi elle devrait mettre des gouttes dans ses « excellents yeux », par E. Bluwol . . . . .	68
<b>Cas n° 21</b>	Une vive douleur à l'œil et un flou visuel, par J.-F. Rouland. . . . .	73
<b>Cas n° 22</b>	Complications liées au port de lentilles de contact, par F. Duez. . . . .	76

**Ophthalmo-pédiatrie**

<b>Cas n° 23</b>	Alors qu'il voyait bien jusque-là ! par C. Orssaud et O. Roche .....	80
<b>Cas n° 24</b>	Par quelle pupille ? par E. Adjadj .....	84
<b>Cas n° 25</b>	Il ne sourit pas depuis la naissance, par C. Orssaud .....	88
<b>Cas n° 26</b>	Un larmoiement du nourrisson..., par J. Le Garrec .....	91
<b>Cas n° 27</b>	Un reflet blanc dans la pupille, par C. Orssaud et O. Roche .....	94
<b>Cas n° 28</b>	Esotropie accommodative, par M.-A. Espinasse Berrod .....	99
<b>Cas n° 29</b>	L'enfant D., 8 mois, louche..., par M.-A. Espinasse Berrod .....	102
<b>Cas n° 30</b>	Un œil paresseux d'après la médecine scolaire, par C. Orssaud .....	105

**Neuro-ophtalmologie**

<b>Cas n° 31</b>	Strabisme de l'adulte, par P. Lebranchu .....	111
<b>Cas n° 32</b>	Quand la vision d'un œil disparaît, par M. Lebas .....	115
<b>Cas n° 33</b>	Une baisse d'acuité visuelle brutale et douloureuse chez une jeune femme, par V. Touitou .....	118
<b>Cas n° 34</b>	Baisse d'acuité visuelle : une histoire de famille, avec ses aléas..., par C. Orssaud .....	122
<b>Cas n° 35</b>	Une neuropathie optique pas si idiopathique... ni isolée ! par C. Orssaud .....	127
<b>Cas n° 36</b>	Madame M. se plaint de photopsies positionnelles, par M. Robert .....	133
<b>Cas n° 37</b>	Madame X. voit de plus en plus double, avant que sa paupière ne tombe, par M. Robert .....	138
<b>Cas n° 38</b>	Un nystagmus chez un nourrisson, par C. Dénier et M. Robert .....	141
<b>Cas n° 39</b>	Monsieur H., 76 ans, présente une cécité bilatérale brutale, par B. Schneider .....	145
<b>Cas n° 40</b>	Une anisocorie et un ptôsis, c'est gênant, par S. Leruez et D. Milea .....	150
<b>Cas n° 41</b>	Des paupières asymétriques, par R. Khechine-Martinez .....	154
<b>Cas n° 42</b>	Un ptôsis acquis de l'adulte, par J. Boumendil .....	158
<b>Cas n° 43</b>	Une paralysie faciale, par C. Orssaud .....	165
<b>Cas n° 44</b>	Une masse dans l'orbite..., par J. Allali .....	169

**Affections subsidiaires**

<b>Cas n° 45</b>	Une femme de 58 ans voit double, par C. Bok .....	172
<b>Cas n° 46</b>	Chirurgie réfractive, par N.-M. Haddad, A. Saad et D. Gatinel .....	175
<b>Cas n° 47</b>	Madame P. consulte pour une baisse d'acuité visuelle d'évolution insidieuse, par D. Amana .....	179
<b>Cas n° 48</b>	Depuis ce matin, la jeune C. ne voit plus de l'œil droit, par O. Zambrowski et M. Robert .....	184
<b>Index</b>	.....	189



# PRÉFACE

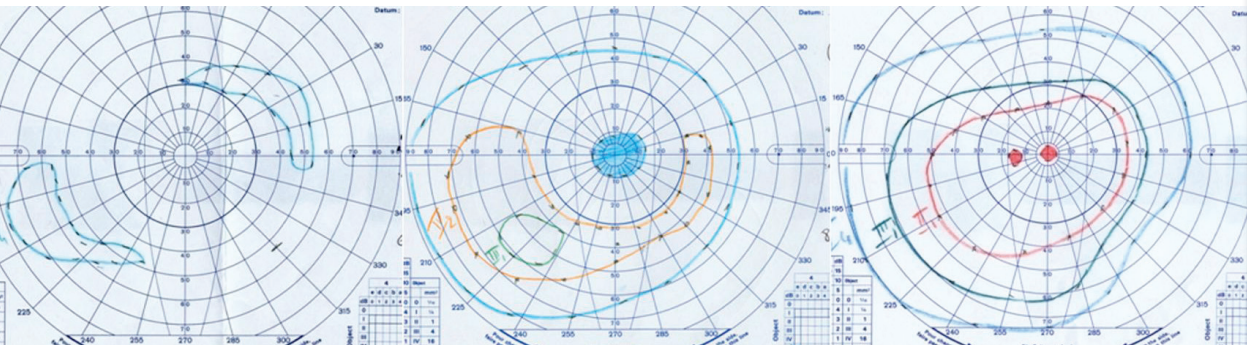
À partir d'observations réelles, colligées par des ophtalmologistes réputés, Christophe Orssaud et Matthieu Robert nous offrent sur deux cents pages un florilège de cas cliniques ophtalmologiques couvrant tous les domaines de leur discipline.

Richement illustré, émaillé de tableaux synoptiques, cet ouvrage très didactique présenté sous forme de questions-réponses, s'adresse à un large éventail de lecteurs, ophtalmologistes confirmés ou en formation, médecins généralistes, pédiatres, neurologues, généticiens, urgentistes, orthoptistes, infirmières en ophtalmologie, qui se remémoreront, ici une situation analogue déjà vécue, là un cas resté inexpliqué, ailleurs une association pathologique incongrue, une urgence qui n'était peut-être que ressentie, une rareté que l'on n'imaginait pas familiale.

Les auteurs ont, entre autres, le grand mérite de rendre abordable, en des termes simples, une discipline facilement ressentie comme en marge de la médecine alors que l'œil, ne serait-ce que par son embryologie, participe de tous les domaines de la pathologie générale. Qu'ils en soient chaleureusement remerciés et félicités.

*Paris, le 7 juillet 2013*

Professeur Jean-Louis DUFIER  
de l'Académie Nationale de Médecine



La collection « Cas cliniques » a pour principale ambition de combler le fossé entre l'enseignement théorique et la pratique de la médecine. Elle tente de recréer les conditions de la consultation en mettant le lecteur en situation, en le questionnant et en le guidant dans la démarche diagnostique et thérapeutique.

Les 48 observations rassemblées dans ce volume ont été choisies pour leur **caractère attractif et vivant**. Elles ont l'intérêt d'être didactiques et de **couvrir l'ensemble du champ de l'ophtalmologie**. Au fil des pages, le lecteur sera confronté à la traumatologie oculaire, à la pathologie de l'enfant ou, à l'inverse, à la pathologie liée au vieillissement, à des complications oculaires secondaires à des maladies générales (diabète, pathologies vasculaires ou neurologiques, infections...) ou à des traitements généraux. Il trouvera également des observations portant sur des affections strictement ophtalmologiques, notamment les troubles de la réfraction et leur correction.

Chaque observation débute par une présentation du cas clinique, généralement illustrée, apportant suffisamment d'éléments pour répondre aux premières questions portant sur la sémiologie et les hypothèses diagnostiques. Sont ensuite abordés la prise en charge et le pronostic visuel. Les réponses, volontairement brèves, permettent d'aller à l'essentiel et de mettre en exergue les points sémiologiques ou thérapeutiques à retenir.

Ce livre est destiné à tous ceux qui sont confrontés à l'ophtalmologie dans son sens le plus large. Il s'adresse donc à l'ensemble des médecins généralistes, pédiatres, urgentistes, internistes, gériatres, endocrinologues, etc. Il intéressera également les ophtalmologistes confirmés ou en formation en les confrontant à des « cas d'école ». Il sera utile aux étudiants préparant l'examen classant national, en montrant le raisonnement utilisé en pratique ophtalmologique quotidienne face à diverses situations courantes. Enfin, les orthoptistes verront présentées de façon claire les affections qu'ils rencontrent quotidiennement chez leurs patients.

**Christophe Orssaud** est praticien hospitalier dans le service d'Ophtalmologie, Hôpital Européen Georges Pompidou, Paris.

**Mathieu Robert** est praticien hospitalier universitaire dans le service d'Ophtalmologie enfants et adultes, Hôpital universitaire Necker-Enfants malades, Paris, et à la Faculté de Médecine Paris Descartes.

