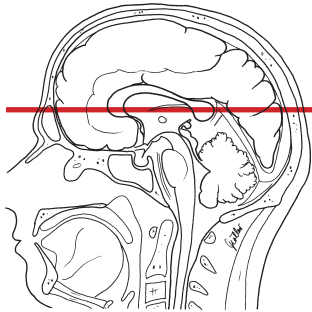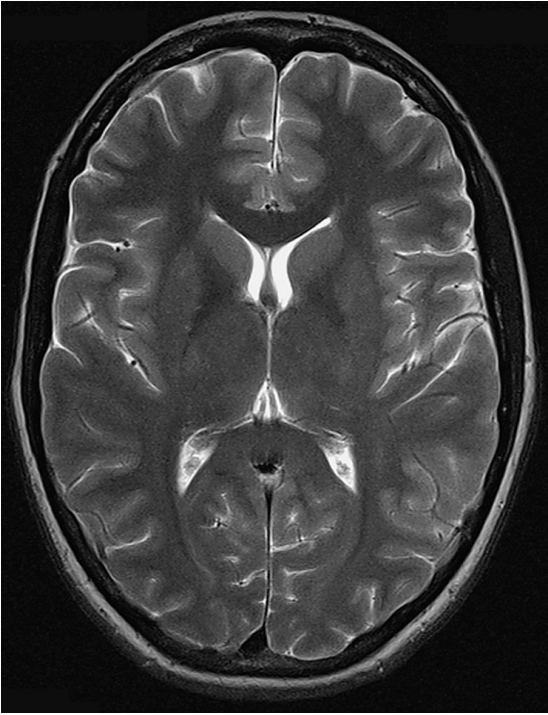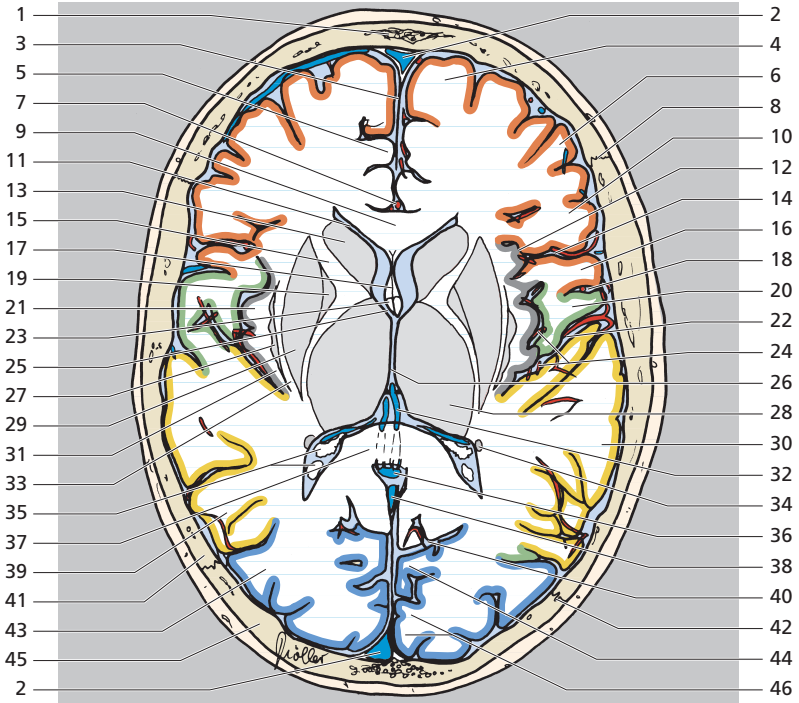


- Lobe frontal
- Lobe temporal
- Lobe pariétal
- Lobe occipital

- |                            |  |
|----------------------------|--|
| 1 Os frontal               | 7 Artère péricalleuse                  |
| 2 Sinus sagittal supérieur | 8 Suture coronale                      |
| 3 Faux du cerveau          | 9 Corps calleux (genou)                |
| 4 Gyrus frontal supérieur  | 10 Gyrus frontal inférieur             |
| 5 Gyrus cingulaire         | 11 Ventricule latéral (corne frontale) |
| 6 Gyrus frontal moyen      | 12 Sillon circulaire de l'insula       |





- |    |   |    |   |
|----|---|----|---|
| 13 | Tête du noyau caudé   | 30 | Gyrus temporal supérieur  |
| 14 | Sillon latéral  | 31 | Capsule extrême   |
| 15 | Capsule interne (bras antérieur)                              | 32 | Veine cérébrale interne   |
| 16 | Gyrus précentral  | 33 | Capsule externe   |
| 17 | Cavité du septum pellucidum                                   | 34 | Queue du noyau caudé  |
| 18 | Sillon central  | 35 | Plexus choroïde dans le trigone de la corne postérieure du ventricule latéral |
| 19 | Globus pallidus   | 36 | Grande veine cérébrale  |
| 20 | Gyrus post-central  | 37 | Splénium du corps calleux   |
| 21 | Insula  | 38 | Sinus droit   |
| 22 | Citerne de la fosse latérale du cerveau (citerne de l'insula) | 39 | Gyrus temporal moyen  |
| 23 | Fornix (colonne)  | 40 | Sillon pariéto-occipital  |
| 24 | Artères insulaires  | 41 | Os pariétal   |
| 25 | Foramen interventriculaire (foramen de Monro)                 | 42 | Suture lambdoïde  |
| 26 | Troisième ventricule  | 43 | Gyri occipitaux   |
| 27 | Clastrum  | 44 | Cunéus  |
| 28 | Thalamus  | 45 | Os occipital  |
| 29 | Putamen   | 46 | Cortex strié  |